BEITRAG ZUR LEHRE

VON DER

APOPLECTIFORMEN BULBÄRPARALYSE

MIT BESONDERER BERÜCKSICHTIGUNG DER

SCHLINGLÄHMUNG UND DER HEMIANAESTHESIE

IM ANSCHLUSS AN EINEN DURCH

HINTERSTRANGSSCLEROSE COMPLICIERTEN KRANKHEITSFALL.

INAUGURAL - DISSERTATION

DER

HOHEN MEDICINISCHEN FACULTÄT DER UNIVERSITÄT HEIDELBERG

ZUR

ERLANGUNG DER DOCTORWÜRDE

VORGELEGT VON

M. J. F. E. VAN OORDT

APPROB. ARZT AUS KARLSRUHE.

Decan: Prof. KNAUFF. Referent: Prof. J. ARNOLD.

LEIPZIG

DRUCK VON J. B. HIRSCHFELD

1896.

Digitized by the Internet Archive
in 2026

https://archive.org/details/IA40153303_0104

Krankengeschichte.

Anamnese. Der vorliegende Fall betrifft einen 73 Jahre alten, kräftigen Mann, den Maurermeister B. aus Heidelberg.

Bis vor 20 Jahren will er völlig gesund gewesen sein. Damals machte er einen acuten Gelenkrheumatismus durch. Recidive traten im späteren Leben nicht auf, auch fehlten Herzerscheinungen. Vor 6 bis 8 Wochen bekam er reissende, ziehende Schmerzen im rechten Bein und in der rechten Brust, während Arm und Gesicht derselben Seite, sowie die ganze andere Körperhälfte verschont blieben.

Beim Gehen bemerkte er bald ein Schleudern des rechten Fusses; links ging er normal.

Am 7. Januar 1891 — dem Tage vor Aufnahme der Anamnese — befiel ihn Morgens plötzlich Schwindel, er sank nach links hin auf einen Stuhl ohne jedoch sein Bewusstsein zu verlieren, und wird seitdem von geringem Kopfschmerz geplagt. Von dieser Zeit an „hinkt" er angeblich „nach links" und ist ausser Stande zu schlucken. Die Sprache ist näselnd, die Stimme jedoch laut und rein. Sonst hat er nichts zu klagen. Die Urinentleerung ist normal, der Stuhl etwas angehalten.

Die Anamnese ist in Bezug auf Syphilis und Potatorium negativ.

Status am 8. Januar 1891. Der Patient ist ein mittelgrosser, kräftig gebauter Mann ohne Merkmale stärkerer Senescenz, nur ist erhebliche Schlängelung der Arterien vorhanden. Der Puls ist regelmässig und seine Frequenz 72.

Der Befund am Herzen sowie an Lungen, Leber und Milz ist normal.

Der Urin ist eiweiss- und zuckerfrei.

Als Grund der näselnden Sprache lässt sich eine Gaumensegellähmung constatiren.

Die rechte Zungenhälfte ist ein wenig paretisch, ebenso das Gebiet des rechten Nervus facialis incl. des Musculus orbicularis oculi; die Stirnmuskeln sind frei, und die elektrische Erregbarkeit überall normal.

Die Augenbewegungen sind nach keiner Richtung hin gestört, ebenso ist die Pupillenreaction eine prompte, während die rechte Pupille weiter ist als die linke.

Hingegen besteht eine völlige Lähmung der Schlingmusculatur, so dass absolut nichts geschluckt werden kann. Alle Speisen gelangen beim Hinabgleiten in den Kehlkopf, woselbst sie Hustenreiz erregen und wieder herausbefördert werden.

Die Kehlkopfmusculatur ist intact.

Das motorische Verhalten der Extremitäten ist beiderseits normal, so z. B. ist der Händedruck beiderseits gleich kräftig.

Sichtbare Symptome von Ataxie sind nicht vorhanden, auch findet beim Augenschluss kein Schwanken statt.

Auf der rechten Körperhälfte besteht Hemianästhesie vom Scheitel bis zur Sohle, die jedoch nicht überall vollkommen ist. Der Tastsinn ist rechts nur weniger fein als links, während das Localisationsvermögen völlig erhalten ist.

Links ist die Sensibilität normal.

Auf beiden Seiten sind die Sehnenreflexe ohne Weiteres nicht auszulösen; erst bei Jendrassik's Verfahren ergeben sich schwache, aber zweifellose Patellarreflexe.

Die Plantarreflexe sind beiderseits gleichmässig vorhanden, hingegen ist der rechte Abdominalreflex abgeschwächt.

Psychische Störungen sind nicht zu constatiren, ebensowenig besteht Aphasie.

Die Untersuchung auf Lues fördert nichts Positives zu Tage.

Im weiteren Verlauf der Krankheit klagt Patient über lebhafte Schmerzen im linken Bein, weniger über solche im rechten.

Am 23. Februar ist der Befund wenig verändert. Die Parese im Facialisgebiet ist zurückgegangen, hingegen ist keine Besserung der Schlingfunction eingetreten. Die Lähmung der Schlingmuskeln ist eine absolute, tritt jedoch auf der linken Seite besonders deutlich hervor. Ausserdem besteht noch vollständige Gaumensegellähmung.

Die Sensibilitätsstörung ist rechts unverändert. Die Rachenschleimhaut ist unempfindlich, und Reflexe lassen sich von derselben nicht auslösen.

Bald stellen sich in der linken Körperhälfte Parästhesien ein, und der Patient empfindet in beiden Beinen heftige Schmerzen.

Die Stimme ist immer laut und, abgesehen vom nasalen Beiklang, rein.

Im Beginn des Monats März wird das Krankheitsbild durch eine marantische Thrombose der rechten Vena iliaca complicirt. Der bis dahin fieberfreie Patient zeigt Temperatursteigerung, seine Schmerzen verschlimmern sich, allmählich tritt leichter Decubitus hinzu, und am 19. März stirbt der durch Fieber und Inanition völlig entkräftete Kranke.

Die Behandlung bestand von Beginn der Schlinglähmung an bis zum Tode in Sondenernährung und in erfolgloser Application des galvanischen Stromes; vergeblich suchte man die Schmerzen durch Morphium und Antifebrin zu bekämpfen.

Die Symptome und der Verlauf der Krankheit liessen schon bei Lebzeiten eine Erkrankung der Medulla oblongata vermuthen, deren genauere Erforschung der anatomischen Untersuchung vorbehalten blieb.

Befund der Section und der mikroskopischen Untersuchung.

Der Sectionsbefund bot das Bild eines an Inanition und Marasmus Verstorbenen.

In der rechten Hüftgegend besteht ein ausgebreiteter Decubitus. Die rechte Vena iliaca ist thrombosirt.

Bemerkenswerth ist eine allgemeine Arteriosklerose, die jedoch auf der rechten Körperhälfte weiter fortgeschritten war als links; so zeigten insbesondere die Aa. radiales einen deutlichen Unterschied.

Vom Centralnervensystem wurden die Brücke und das verlängerte Mark im Ganzen für die mikroskopische Untersuchung aufgehoben.

Bei der Zerlegung des Gehirns traf man keinen Erweichungsherd oder irgend eine bemerkenswerthe Veränderung.

Auf den Querschnitten durch das Rückenmark sieht man eine nach oben hin abnehmende, jedoch bis ins Cervicalmark verfolgbare graue Verfärbung der Goll'schen Stränge, im tiefen Lendenmark sind die Burdachschen Stränge afficirt und im Conus terminalis greift die Degeneration auch auf die eintretenden hinteren Wurzeln über.

Nach der sehr langen Härtung des Centralnervensystems in Müllerscher Flüssigkeit lässt sich am Gehirn ausser den klaffenden Gefässlumina auch jetzt keine Abnormität der Structur oder Färbung erkennen. Bei der später vorgenommenen mikroskopischen Betrachtung von Schnitten aus der Rinde und dem Mark der linken Centralwindungen finden wir nur adventitielle Infiltration um die Gefässe, aber keine Spuren eines centralen Insultes.

Am Rückenmark zeigt sich deutlich makroskopisch eine graue Verfärbung der oben genannten Stränge. Ausserdem sieht man eine ziemlich intensive Verdickung der Gefässwandungen, besonders auch der Aa. vertebralis und der A. basilaris.

Die Dura mater ist im Bereich des Brustmarkes ausserordentlich stark verdickt, und es finden sich hauptsächlich um die Spinalganglien herum zahlreiche Kalkablagerungen in das hyperplasirte Gewebe. Eine sichtbare Einwirkung dieses Processes auf das Rückenmark hat jedoch nicht stattgefunden, und die Nervenwurzeln liegen bis zum Eintritt in die Ganglien frei beweglich zwischen den Häuten.

Die Ganglien der tiefer eintretenden Nerven, sowie diese selbst waren der Untersuchung nicht zugänglich.

Zur mikroskopischen Untersuchung wurden in der Oblongata, einem Theil des Pons und der Cauda equina Serienschnitte angefertigt; aus den anderen Theilen des Rückenmarks und des Pons wurden in geringen Entfernungen Schnitte entnommen und untersucht.

Für die Tinction wurde hauptsächlich die Weigert'sche Hämatoxylin-Blutlaugensalzmethode, im Rückenmark auch die Rosin'sche Methode angewandt. Ausserdem färbten wir nach Pal, van Gieson, mit Thionin, Carmin und Hämatoxylin.

A. Befund in der Medulla oblongata.

Schnitte aus verschiedenen Höhen der Hirnschenkel und des Pons zeigen ausser der Verdickung der Gefässwandungen ein normales Aussehen.

In der Medulla oblongata findet sich linkerseits in der Höhe des mittleren Drittels der unteren Olive und grösstentheils im Bereich der Formatio reticularis ein Erweichungsherd von etwa $^3/_4$ Cm. Länge, dessen Mitte von einem mit Trabekeln durchzogenen und von spärlichem Detritus erfüllten Hohlraum eingenommen wird.

Seine Gestalt ist die einer kurzen, dicken, etwas ventralwärts gekrümmten Spindel, deren frontale und caudale Spitze in die Dorsalwindungen der linken unteren Olive eintauchen.

Am caudalen Ende dieses Herdes zweigt sich dorsalwärts, augenscheinlich dem Lauf eines Gefässastes folgend, ein kleinerer ab, so dass wir in einem Schnitte, der ungefähr 1 Mm. oberhalb der unteren Erweichungsgrenze aus der Höhe der Oblongata genommen ist, in der beide Nebenoliven schon völlig entwickelt sind und der Nucleus ambiguus die ersten Fasern dorsalwärts entsendet, folgendes Bild haben (s. Fig. 1):

L Fig. 1. *R*

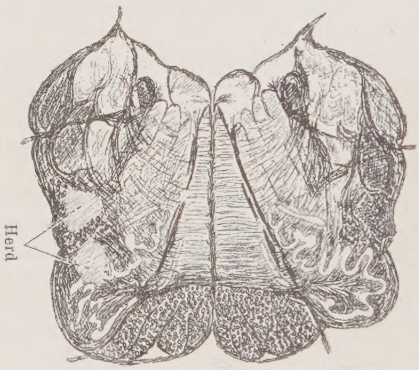

Herd ca. 1 Mm. oberhalb des caudalen Endes.

In einer der lateral gelegenen Dorsalwindungen der linken Olive findet sich ein rundlicher Erweichungsherd von Stecknadelkopfgrösse, der ausser der völligen Zerstörung der betreffenden Windung auch noch die nächsten um die Olive verlaufenden circulären Fasern in seinen Bereich zieht. Dorsalwärts von diesem liegt in der Formatio reticularis ein zweites etwa ebenso grosses Erweichungsgebiet, dessen strahlenförmige Ausläufer einerseits die aufsteigende Quintuswurzel erreichen, andererseits weit hinein in das Feld der Kleinhirnseitenstrangbahn, des Fasciculus anterolat. asc. und der Fibrae arcuatae ext. ant. sich erstrecken.

Das die beiden Herde trennende Nervengewebe ist ebenfalls theilweise degenerirt, indem sich neben normalen Fasern auch gequollene vorfinden und ausserdem Stellen, die mit Myelinkugeln durchsetzt sind bei völligem Faserschwund.

Präparate mit Kernfärbung weisen in den Grenzen des Herdes reichliche Zellinfiltration auf.

In den in frontaler Richtung unmittelbar folgenden Schnitten entfernt sich der Herd immer mehr von der Olive, um andererseits im Gebiete der Seitenstränge, der Formatio reticularis und besonders in der Richtung auf den dorsalen Vaguskern sowie die Gegend des Hinterhornes hin an Ausdehnung zu gewinnen.

An Thioninpräparaten sieht man sehr schön, wie die Zellanhäufung um ein dorsal von der Olive seitlich eintretendes, zum Vaguskern verlaufendes Gefäss besonders dicht ist. Die Infiltration nimmt nach den

Seiten zu ab, doch findet man auf der ganzen linken Seite, mit Ausnahme der Pyramidenbahnen und der ventralen Olivenwindungen, die Gefässwandungen dicht mit Kernen besetzt, auch das Gewebe selbst mit kleinen Kernansammlungen erfüllt; am wenigsten betroffen ist die Schleife.

Etwa 2 Mm. oralwärts von der beschriebenen Querschnittsfläche wird der Hohlraum angeschnitten, der in der Höhe der unteren Striae acusticae seinen grössten Durchmesser erreicht.

Die Seitenstränge sind daselbst völlig zerstört, ebenso ein Theil der äusseren Nebenolive; von da steigt die mediale Wandung der Cyste, vom austretenden Hypoglossus ca. 2 Mm. entfernt und mit ihm parallel zum sensiblen Vaguskern empor, dessen untere Partie fehlt. Das gemeinsame aufsteigende Glossopharyngeus-Vagusbündel liegt hart an ihrem Rand. Ferner sind die Substantia gelatinosa sowie ein kleiner Theil der aufsteigenden Trigeminuswurzel nicht mehr vorhanden. Ein breites Band infiltrirten Gewebes umgiebt den Hohlraum, so dass kein Nervenbezirk in dieser Schnitthälfte, abgesehen von der Schleife, der Pyramide und dem äusseren Theil des Corpus restiforme, ein völlig normales Aussehen hat. Es wird demnach hier die Verbindung der Hinterstränge mit der Schleife, die des Corpus restiforme mit den Oliven und der Kleinhirnbahn völlig aufgehoben.

L Fig. 2. *R*

Herd und Cyste direct oberhalb seiner grössten Ausdehnung.

Vernichtet sind ein grosser Theil der Formatio reticularis mit dem Nucleus ambiguus, die Seitenstrangbahnen, ein Theil der Nebenolive und der aufsteigenden Quintuswurzel, der sensible Vaguskern und die ganze Vaguswurzel, ferner einige Fasern der Radix ant. Nervi acustici, die von der directen sensorischen Kleinhirnbahn lateral-ventral durch's Corpus restiforme verlaufen. Andere Gebiete, wie der Hypoglossuskern und die Olive, weniger der Fasciculus rotundus sind durch Zellinfiltration in verschiedenem Grade verändert; im linken Hypoglossuskern scheint sogar ein Schwund von Ganglienzellen vorzuliegen.

Verfolgt man nun den Verlauf der Cyste weiter in frontaler Richtung, so sieht man schon in den nächsten Schnitten wieder die centrale Haubenbahn in Mitleidenschaft gezogen und etwa 1 Mm. nach vorn von der grössten Ausdehnung des Herdes erreicht der Cystenrand wieder die Dorsalwindungen der Olive, s. Fig. 2.

Der sensible Vaguskern liegt bald ausser dem Bereich des Defectes, während die Gegend des Nucleus ambiguus immer noch dem zerstörten Gebiet angehört.

Die Zone der diffusen Infiltration mit kleineren circumscripten Herden

bewegt sich mehr nach der linken Medullarseite hin, so dass, was von aufsteigenden Seitensträngen nicht direct zerstört ist, durch die reactive Entzündung erheblich alterirt wird.

Die austretende Vaguswurzel fällt noch auf mehreren Schnitten in das Infiltrationsgebiet.

Ebenso finden sich kleinste Zellherde im Corpus restiforme, der Radix ant. N. acustici, im sensiblen Vaguskern und Hypoglossuskern und in den Fasern, die vom hinteren Längsbündel zur Gegend der linken Vaguswurzel zu ziehen scheinen.

Was die Wurzel selbst anbelangt, so ist sie nach ihrem Austritt aus der Med. oblongata auf fast allen Schnitten schmaler als rechts und zeigt, nach Weigert gefärbt, entschiedene Faserverminderung. In Thioninpräparaten hat sie, bei gleichzeitiger Kernvermehrung nicht nur einen helleren Ton, sondern auch die Markscheiden sind theils auf längere Strecken gequollen, theils durch circumscripte Anschwellungen verändert.

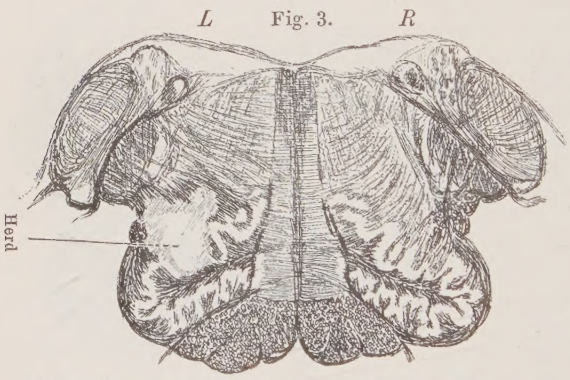

Herd mit Cyste etwa 1½ Mm. unterhalb des oralen Poles.

Sehr zweifelhaft ist es, ob auch die rechte Vaguswurzel verändert ist, obgleich auch in ihr das Gliagewebe auf den Querschnitten sehr deutlich hervortritt und einige Fasern die oben beschriebene Quellung aufweisen; immerhin steht die Alteration — wenn überhaupt pathologisch — an Intensität bedeutend hinter der der linken Wurzel zurück.

An beiden Hypoglossi lässt sich auf allen Schnitten innerhalb wie ausserhalb des verlängerten Marks keine Abnormität feststellen.

Auch am frontalen Herdpol beobachten wir in verschiedenen Gebieten die oben beschriebene Zellinfiltration, wobei die linke — die Herdseite — die rechte bedeutend übertrifft. Auch die Gefässveränderungen: Wandverdickung und adventitielle Infiltration sind in hohem Grade, besonders links, anzutreffen.

Einen beachtenswerthen Befund bieten die Oliven, zumal in der Höhe des frontalen Drittels der Erweichung. Ein Theil der linken Olive selbst ist in die Erweichung mit einbegriffen; das orale Herdende senkt sich sogar bis zu den inneren Olivenfasern in einer Breite von 1 Mm. und mehr herab. Durch die Cyste erleiden die Kleinhirnolivenfasern eine Unterbrechung und man sieht schon in den mehr caudalen Schnitten, besser in den frontalen, eine secundäre Degeneration der die linke Olive durchziehenden, wie umfassenden Fasern.

Ob man eine in manchen Schnitten auftretende Undeutlichkeit und

Hellfärbung der inneren Olivenfasern der rechten Seite mit einer secundären Degeneration in Verbindung bringen darf, ist zweifelhaft.

Die rechte Olive selbst, weniger die linke, erscheint in ihren frontaleren Partien blass, ihre Abgrenzung ist sowohl makroskopisch wie mikroskopisch undeutlich. In einigen Schnitten findet man rechts auch eine Verringerung der nächsten Circulärfasern.

Die obersten Schnitte durch den Erweichungsherd treffen den frontalen Cystenpol in der Olive, s. Fig. 3. Die Zellinfiltration erstreckt sich noch um ca. 1 Mm. weiter hinauf im Gebiet der Seitenstrangbahnen und der die Olive dorsal aussen umgebenden Fasersysteme.

Secundäre Degenerationen sind weder nach aufwärts noch abwärts sicher festzustellen.

B. Befund am Rückenmark.

Die makroskopischen Veränderungen der Dura und der Hinterstränge haben wir oben erwähnt.

Die mikroskopische Untersuchung ergiebt auch in der Lendengegend eine geringe Verdickung der Dura, namentlich in ihrer hinteren Hälfte.

Die Pia mater ist fast in der ganzen Länge des Rückenmarkes, besonders aber in der Gegend der hinteren Sacralwurzeln, mässig verdickt, theilweise sclerosirt und schickt im caudalen Abschnitt breite Fortsätze in das weisse Mark.

Verwachsungen zwischen den einzelnen Häuten sind nur in ganz geringem Maasse vorhanden. Veränderungen um die hinteren Wurzeln sind nicht zu beobachten.

Corpora amylacea finden sich überall reichlich, doch sind sie hauptsächlich der Gegend der von der unten zu beschreibenden Degeneration betroffenen hinteren Wurzeln eingelagert.

Die Wandungen der Gefässe im Rückenmark sind verdickt, mehr noch in den Wurzeln und hier wieder besonders intensiv in den von der Veränderung betroffenen hinteren Wurzelbündeln.

Ausserdem sind die kleineren Gefässe in den verschiedenen Stadien der hyalinen Degeneration begriffen.

Die Alterationen des nervösen Theils beschränken sich auf die sensiblen Elemente.

Sämmtliche in's Sacralmark und die unterste Lendenanschwellung eintretenden hinteren Wurzeln sind verändert. Einzelne sind vollständig atrophirt, andere weisen noch einzelne normale Fasern auf, wieder andere zeigen noch grössere normale Felder auf dem Querschnitt.

Der Process verliert im Allgemeinen nach oben zu an Intensität, doch mit der Einschränkung, dass oberhalb einiger, nur theilweise degenerirter Wurzelbündel des mittleren Sacraltheils wieder andere wenige, nahezu total degenerirte Wurzelpaare des oberen Sacraltheils folgen. In den hinteren Wurzeln, die in die Lendenanschwellung eintreten, finden wir in Thioninpräparaten ebenfalls noch Kernvermehrung und in Schnitten mit Rosin's Tinction zeigt sich beiderseits noch eine geringe Bindegewebsvermehrung. Faserausfall ist jedoch in dieser Höhe nicht mehr zu constatiren. Weiter aufwärts sind die sensiblen Wurzeln normal.

In den motorischen Wurzeln lässt sich, abgesehen von wenigen kleinen

circumscripten Stellen mit scholligem Zerfall, keine weitere Veränderung beobachten.

Was die makroskopisch im Rückenmark hervortretenden Abnormalitäten betrifft, so erweisen dieselben sich bei der mikroskopischen Durchmusterung der Präparate als relativ wenig intensiv.

Zunächst ist der gangliöse Antheil der grauen Substanz im ganzen Rückenmark normal und nur die Gefässe derselben sind durch Wandverdickung und hyaline Degeneration stark verändert.

Um den Centralcanal findet sich in seiner ganzen Länge Zellanhäufung, die ebenfalls absteigend an Ausdehnung zunimmt.

Sehen wir von den sofort zu besprechenden Hintersträngen ab, so ist die Marksubstanz des Conus terminalis, die in Carmin- und Anilinpräparaten verwaschene Bilder giebt, nach Weigert in den vorderen Partien schön schwarz gefärbt, jedoch bekommt man keine deutlichen Markscheidenbilder, eine Erscheinung, die wir zum Theil auf die lange Härtung zurückführen müssen.

Breite Gliasepten durchziehen das weisse Mark und Thioninpräparate zeigen Kernvermehrung.

Diese Veränderungen verlieren sich bald, so dass vom oberen Sacraltheil an das weisse Mark als völlig normal bezeichnet werden muss.

Nur im Gebiet der Hinterstränge begegnen wir deutlichen Anomalien. Ihre mittleren Partien sind im Conus terminalis wenig verändert, die Regionen der eintretenden Wurzeln jedoch weisen starken Faserschwund auf, stellenweise fehlen die Fasern gänzlich.

Auch die Hinterhörner haben durch den Mangel an durchziehenden Fasern eine blasse Farbe.

Nicht minder sind die Lissauer'schen Felder durch den Ausfall ihrer feinen Fasern hell verfärbt.

Entsprechend diesem Faserschwund findet man Kernwucherung, wie sie oben auch für die hinteren Wurzeln beschrieben ist.

Schon im mittleren Sacraltheil ist der Faserausfall über das Feld der Hinterstränge gleichmässig vertheilt und man sieht in einigen Präparaten schon wieder deutlich Bündel in die Wurzelzone einschwenken. Verschiedene Fasern der hinteren Wurzeln sind bereits etwas weiter unten wieder gut zu verfolgen.

Die Gliaentwicklung in den Hintersträngen ist hier schon am ausgesprochensten in dem der Medianlinie nahe gelegenen Theil.

Es folgt nun noch einmal im oberen Sacralmark eine starke Degeneration in der Wurzelzone, während bereits in der unteren Lendenanschwellung eine Verminderung des Calibers der eintretenden Fasermasse nicht mehr zu bemerken ist, trotz der augenscheinlich noch in geringem Grade bestehenden Veränderung der hinteren Wurzeln.

Auch die Lissauer'sche Zone lässt hier keinen beachtenswerthen Defect mehr erkennen, kurz, man sieht wieder die gesammte Fasermasse der eintretenden Wurzel normal.

In den Hintersträngen der unteren Lendenanschwellung befällt die im Ganzen sehr undichte Degeneration einen Bezirk, der sich beiderseits noch etwas von der Medianlinie fernhält, die hintere Peripherie fast berührt und von den medialen Rändern der Hinterhörner, wie von der hin-

teren grauen Commissur etwas mehr und beiderseits gleichen Abstand bewahrt.

Schon im mittleren Theil der Lendenanschwellung liegt dieser Degenerationsbezirk der Medianlinie und der Peripherie an, während die vorderen und seitlichen Theile der Hinterstränge keine Veränderung mehr aufweisen.

Besonders stark ist in dieser Höhe die Wucherung um den ganz obliterirten Centralcanal.

Die Querschnittsbilder der Nervenfasern in den hinteren Wurzeln sind hier noch sehr verschieden, ebenso lässt sich auch hier noch eine beiderseits gleichmässige Hyperplasie des Perineuriums constatiren.

Im capitalen Ende der Lendenanschwellung befindet sich der keilförmige Degenerationsbezirk ganz median mit der Basis nach hinten.

Gleiches Verhalten bietet das Dorsal- und Cervicalmark, wobei die Zeichen der Degeneration immer undeutlicher werden.

Im Cervicalmark kann man in Weigertpräparaten nichts Auffälliges mehr bemerken, und nur die Rosin'sche, van Gieson'sche und Carmintinction lassen zwischen spärlichen Faserlücken noch geringe Gliavermehrung erkennen.

Ob die Clarke'schen Säulen in ihrem unteren Ende verändert sind, lässt sich schwer sagen; im Dorsalmark sind sie gut ausgebildet.

Zusammenfassung.

Resumiren wir kurz den pathologischen Befund.

A. In der Medulla oblongata.

Allgemeine Arteriosklerose sowohl der grossen und mittleren Arterien, wie der kleinen ins Parenchym eindringenden Rami. Theilweise hyaline Degeneration der Gefässwandungen, besonders auf der linken Seite.

Ein durch Gefässthrombose bedingter linksseitiger Erweichungsherd lädirt

a) direct durch je nach Ausdehnung des Herdes verschieden grossen Ausfall von Gewebssubstanz:

1. Die laterale Formatio reticularis.
2. Die Kleinhirnseitenstrangbahn und den Fasciculus anterolateralis.
3. In sehr grosser Ausdehnung den ventralen motorischen, in geringem Maasse den sensiblen dorsalen Vaguskern.
4. Die aufsteigende Quintus-Wurzel.
5. Die Verbindungsbahnen vom Corpus restiforme und den Hinterstrangskernen zur Olive und Schleife.
6. Die linke äussere Nebenolive.
7. Die sogenannte centrale Haubenbahn.
8. Die Dorsalwindungen der linken unteren Olive.

9. Einen geringen Theil der Radix ant. N. acustici.
10. Einen Theil des linken Hypoglossuskerns.

b) Durch reactive Entzündung, bezw. secundäre Degeneration sind verändert:

1. Die an obige Bezirke angrenzenden nächsten Theile.
2. Ein Theil der linken inneren Olivenfasern.
3. Die die linke Olive durchziehenden und umgebenden Fasern.
4. Der frontale Theil der unteren Oliven.

c) Durch Zellwucherungen in sehr geringem Grade in Mitleidenschaft gezogen sind alle Gebiete der linken Hälfte mit Ausnahme der Pyramide und Schleife.

Auch die rechte Seite weist vereinzelte kleine Infiltrationen auf.

B. Im Rückenmark.

Verschieden starke Degeneration — Faserschwund mit geringer Bindegewebshypertrophie — der hinteren Wurzeln des Conus terminalis. An dieselbe anschliessend besteht eine nach oben hin abnehmende beginnende Degeneration der Burdach'schen, weiter oben der Goll'schen Stränge.

Ebenfalls Gefässsklerose und theilweise hyaline Degeneration.

Epikrise.

Abgrenzung der klinischen Krankheitsbilder.

Schon das klinische Bild zu Lebzeiten des Patienten legte es nahe, an zwei verschiedene pathologische Processe im Nervensystem zu denken. Die Section erwies die Richtigkeit dieser Auffassung, denn die Rückenmarkserkrankung und der Herd in der Medulla oblongata sind nicht nur räumlich oder zeitlich von einander getrennte pathologische Vorgänge, sondern sie sind auch ätiologisch verschiedene Erkrankungen des Nervensystems, die wohl nur die gemeinsame Basis der gleichzeitig bestehenden Arteriosclerose haben.

So leicht es erscheint, die vorhandenen Symptome sämmtlich mit einem Oblongataherd, wie er in unserem Falle sich vorfand, in Verbindung zu bringen, so schwierig ist es, dieselben unter die beiden Krankheiten zu vertheilen; ja es ist für einzelne fast eine Unmöglichkeit, den Ursprung mit Sicherheit in die Erkrankung der hinteren Wurzeln oder in die Affection der sensibeln Bahnen der Medulla oblongata zu verlegen.

Sowohl die Anamnese wie die anatomischen Verhältnisse zwingen uns, den Kopfschmerz, die Schlinglähmung, die Hemianästhesie in der Hauptsache, das plötzliche Hinken nach links, sowie die links-

seitigen Parästhesien dem Erweichungsherd und dessen Einfluss auf die Umgebung zuzuschreiben.

Andererseits liegen keine sicheren Anhaltspunkte vor, die Schmerzen im rechten Bein, später in beiden Beinen, das vor dem Anfall beobachtete Schleudern des rechten Fusses, das Fehlen des Abdominalreflexes, die Erweiterung der rechten Pupille, einseitig der Erkrankung des Rückenmarks zuzuschieben, da die angeführten Symptome bei circumscripten, multiplen und Systemerkrankungen des Rückenmarks, wie bei Bulbärherden beobachtet werden.

Schliesslich ist es sehr fraglich, ob die stärkere rechtsseitige Beteiligung des Gefässsystems an der Arteriosclerose sowie die rechtsseitige Thrombose der Vena iliaca auf eine Störung der vasomotorischen Leitungsbahnen zurückzuführen ist, oder ob zufällige locale oder ungekannte organische Ursachen dieser immerhin seltenen Erscheinung zu Grunde liegen.

Die Erklärung der einzelnen Symptome durch die constatirte oder muthmaassliche Verletzung der anatomischen Bahnen der daran betheiligten Nerven, sowie die Vergleichung mit ähnlichen in der Literatur deponirten Fällen wird erweisen, dass die diagnostische Trennung der zunächst nicht localisirbaren Erscheinungen immerhin möglich ist.

I. Die acute Bulbärparalyse.

Auch bei der näheren topischen Bestimmung der sicheren Bulbärerscheinungen begegnen wir erheblichen Schwierigkeiten.

Schon Nothnagel[1]) (I, 31) hat in seinem Lehrbuch darauf aufmerksam gemacht, und spätere Forscher können die Wichtigkeit dieser Sache nicht genug hervorheben, dass man mit Rücksicht auf die topische Diagnostik der Erscheinungen zwei Reihen von acuten Bulbärerkrankungen unterscheiden muss, nämlich eine mit sofortigem tödtlichen Ausgang, eine andere, in welcher längere Zeit bis zum Tode vergeht und bestimmte, constante Symptome zur Beobachtung gelangen.

Ein anderer Uebelstand, den Oppenheim und Siemerling (I, 55) erwähnen, ist die Beteiligung von arteriitischen Processen in den meisten Fällen von acuter Bulpärparalyse. Bei der dadurch bedingten Ernährungsstörung in den verschiedensten Bezirken, erneuten capillären oder grösseren Thrombosen, Ependymitis u. s. w. ist es begreiflich, dass keine Erkrankung für das Studium der Localisationen ungünstigere Verhältnisse bietet wie die allgemeine Arteriosclerose.

1) Die den Autorennamen beigefügten Nummern beziehen sich auf das Literaturverzeichniss I, bezw. Verzeichniss II am Schluss dieser Arbeit.

Auch unserem Präparat fehlen diese unliebsamen Begleiterscheinungen nicht — wir rechnen dazu auch die kleinsten, überall zerstreut liegenden Zellwucherungen —, doch sind es zwei Symptome und gerade die hervorragendsten, die vom plötzlichen Beginn der Krankheit an drei Monate unverändert bestehen bleiben und darum den citirten Einwänden entgehen, mithin eine genaue Localisation des Centrums, bezw. der Leitungsbahnen zulassen: Die Gaumensegel-Schlinglähmung und die Hemianästhesie.

A. Die Schlinglähmung.

1. Aetiologisches.

Eine besondere Bedeutung erhält die Schlinglähmung noch dadurch, dass der Herd einseitig, scharf abgrenzbar und klein ist und trotzdem beständig absolute Schluckunfähigkeit bestand.

Sowohl über die Lage des vermutheten Schlingcentrums, als über die Nerven, welche die Action und Coordination der dazu erforderlichen Muskelpaare bewerkstelligen, ist seit Schröder v. d. Kolk's Untersuchungen keine Einheit erzielt worden.

Während man lange Zeit allein die Medulla oblongata als Sitz dieses Centrums in Anspruch nahm und gestützt auf den anatomischen Befund bei der häufigeren progressiven Bulbärparalyse Duchenne's, diese Annahme zur These erheben wollte, mehrten sich die Fälle, in denen bei augenscheinlich rein cerebralen Herden neben sonstigen Bulbärerscheinungen auch die Schlingfunction gestört war und man kam zur Aufstellung eines primären und eines secundären Centrums für die Schlingfunction.

Obgleich nun Oppenheim und Siemerling (I 54, 55) nachweisen konnten, dass bei dieser, unter dem Namen Pseudobulbärparalyse bekannten Krankheitsform, fast ausnahmslos auch Pons und Oblongata, wenn auch nur mikroskopische, pathologische Veränderungen aufweisen, bleiben doch noch einige Fälle übrig, in denen man mit den jetzigen Untersuchungsmethoden Pons und Oblongata für die Schlingstörung nicht verantwortlich machen kann. So berichtete Sacaze (I, 103) kürzlich über einen Fall, wo bei normalem Pons und normaler Medulla obl. typische Bulbärlähmung mit hochgradiger Schlingstörung bestand; es fanden sich beiderseits Erweichungsherde in der inneren Kapsel, dem Linsenkern und dem Nucleus caudatus.

Joffroy betont ebenfalls das Vorkommen von Glossolabiopharyngealparalyse bei doppelseitiger Läsion der grossen Ganglien, und Jolly (I, 9) beobachtete sogar bei multipler Sclerose des Hemisphärenmarks, besonders in der Umgebung der Cornua posteriora beider Seiten-

ventrikel und weit aussen in der linken Seite der Hemisphäre neben Anarthrie hochgradige Dysphagie.

Ohne den von Senator, Oppenheim und Siemerling u. A. genau studirten und gekennzeichneten Differentialsymptomencomplex zwischen Pseudobulbärparalyse und acuter Bulbärparalyse anführen zu wollen, sind es besonders zwei Momente, welche die Schlinglähmung in unserem Fall zu einer rein bulbären stempeln: Die absolute Unmöglichkeit des Reflexschluckens und die Einseitigkeit des Herdes.

Senator (I, 75) macht darauf aufmerksam, dass von anderen cerebralen Innervationsbezirken die vegetativen insofern verschieden sind, als bei ihnen der streng halbseitige Einfluss der Hemisphäre nicht besteht. Bei allen associirten Bewegungen geht von jeder Grosshirnhemispähre eine doppelseitige Innervation aus, denn bei den gewöhnlichen cerebralen Apoplexien mit Störung der Schling- und Zungenbewegung ist diese meist nur gering und die Functionen stellen sich bald wieder her bei Bestehenbleiben der übrigen Lähmungserscheinungen.

Andererseits wird die reflectorische Thätigkeit der von den Gehirnnerven versorgten Muskelgruppen durch Herde zwischen Rinde und Kern nicht aufgehoben, höchstens alterirt. Wir finden dies Gesetz ebenso für die Schlingmuskeln gültig, wie für die unwillkürlichen Bewegungen im Facialisgebiet Bechterew (I, 57), und im Gebiet der Augenmuskelnerven und des motorischen Trigeminus.

Einen zweiten Einwand müssen wir noch beseitigen, um den rein bulbären Charakter unserer Schlinglähmung zu wahren, den der acuten Läsion von Nerven, die den Schlingact bewerkstelligen.

Für ein Trauma, eine Neuritis, eine Meningitis, spricht ebensowenig der Symptomencomplex der ganzen Krankheit wie der pathologische Befund.

Eine andere inframedulläre Form der Genese unserer Symptome beschreibt Eisenlohr (I, 27), der bei einem 19jährigen Leukämischen mit Erscheinungen einer subacuten Bulbärparalyse, Blutungen in die Substanz und Scheiden der betreffenden Nerven fand.

Abgesehen von der Eigenthümlichkeit der dieselben auslösenden Krankheit haben wir keinen Grund, in unserem Falle eine andere Veränderung in den Nerven anzunehmen, als den durch die mikroskopische Untersuchung constatirten Befund einer beginnenden secundären Degeneration in mehreren Wurzelbündeln des Glossopharyngeus-Vagus.

2. Schlinglähmung und Schlingcentrum der Oblongata.

Wenn wir somit auch den Oblongataherd allein für die Schlinglähmung verantwortlich machen können, so ist eine genaue Localisation dieser Störung in einen bestimmten Nervenbezirk nur durch Vergleich mit ähnlichen, möglichst umschriebenen und einseitigen Herden zu erreichen, da immerhin fast sämmtliche Gangliengruppen, bezw. Nerven, die für das medulläre Schlingcentrum oder dessen Bahnen angesprochen werden, im Bereich unseres Herdes liegen oder wenigstens denselben tangiren.

Als feststehendes Resultat physiologischer Forschungen gilt nur der Satz: Das Centrum des Schlingens liegt am Boden des IV. Ventrikels bis zu den Oliven hin.

Schröder v. d. Kolk verlegte das Schlingcentrum in die Nebenoliven. Seine Ansicht wird heute wohl von Niemand mehr getheilt, da wir einerseits keine anatomischen Bahnen kennen, die sich mit einiger Sicherheit von den Nebenoliven in die betreffenden Nerven verfolgen lassen, andererseits auch mehrere Fälle existiren, in denen sowohl Nebenoliven, wie der Hauptantheil der die Schlingmuskeln versorgenden Nerven, völlig ausser dem Bereich einer die Schlinglähmung auslösenden Läsion liegen.

Auch an unserem Herde participirt nur ein verhältnissmässig geringer Theil dieser Ganglienzellengruppe und selbst, wenn wir annehmen, dass eine grosse Menge der sich zum Nerven sammelnden Fasern zerstört ist, müssten doch gerade die Verbindungsbahnen der beiderseitigen Centren hauptsächlich intact sein und wir könnten nur eine partielle Schlingstörung erwarten.

Auch die Oliven galten als Centrum für die Schlingfunction. Schon Kesteven verlegte dahin sein Schlingcentrum. Unter den neueren Beobachtern ist Möser (I, 48) der einzige, der dasselbe in der Olivengegend zu fixiren sucht. Er vermuthet die Coordinationscentren der Oblongata an der Vorderfläche oder im vorderen Theil des verlängerten Marks, während am Ventrikelboden, also nahe der hinteren Peripherie, die Nervenkerne und die Bahnen zu Rückenmark, Gehirn und Coordinationscentren sich befinden.

So schliesst er aus der Thatsache eines auf den seitlichen Theil der Oblongata drückenden Aneurysma's, dass die dabei beobachtete Schlinglähmung auf ein Coordinationscentrum, vielleicht in der Olivengegend, hinweist. Als Stütze seiner Ansicht führt er folgenden Fall Leyden's (I, 15a) an:

Ein vom Clivus ausgehender Tumor comprimirt die rechte Seite der Medulla obl. und die hintere Olivengegend, ausserdem aber auch

die Gegend des Vagusaustrittes. Die Kerne des 9.—12. Nerven sollen normal gewesen sein; allerdings war auch die rechte Seite der Medulla weicher als die linke; — Schlingstörung.

In einem anderen Falle Leyden's (I, 15b), wo u. A. Störungen der Sprache und der Deglutition bestanden, waren beiderseits Pyramiden und Oliven atrophisch; es fand sich aber auch ein kleiner Erweichungsherd, der die Gegend der 10. und 11. Nervenkerne alterirte.

Cruveilhier (I, 15c), fand bei einem Kind mit Sprach- und Schlingbeschwerden, das zugleich auch von Convulsionen befallen wurde, eine Induration der Oliven.

Am bestrickendsten wirkt noch folgender Fall, den Möser anführt:

Ein Aneurysma der A. vertebralis sin. erzeugt einen tiefen Eindruck vom unteren Rand der linken Olive nach rechts hin über die Pyramiden und verursacht auch rechts eine geringere Impression. In der Oblongata selbst zeigt sich keine Veränderung. Im Verlauf der Krankheit traten auf: besonders rechtsseitige Hirnnervenparese und Schlingstörung, gegen Schluss völlige Schlinglähmung. Die Pulsfrequenz war andauernd eine hohe. Andere Symptome waren Schwindel, leichte Ermüdung u. s. w.

Auf Grund dieser und einiger anderer von Lichtheim (I, 19) veröffentlichter Fälle möchte Möser die Olivengegend als das Centrum für verschiedene Coordinationsvorgänge im Gebiet der Hirnnerven halten. Ausserdem meint er, dass häufiger die linke Seite dieses Centrum enthält; er stellt demnach die Coordinationscentren der Oblongata auf eine Stufe mit den einseitig gelegenen Coordinations- und Associationscentren der Hirnrinde.

Alle seine Fälle genügen jedoch nicht den oben erwähnten Ansprüchen, da in der Mehrzahl der Sectionsbefunde die vermuthlich den Schlingact bewerkstelligenden Nerven oder deren centrale Bahnen afficirt sind, in dem Falle Leyden's eine Erweichung der einen Seite hervorgehoben wird und auch in dem verhältnissmässig reinen Fall von Drucklähmung durch Aneurysma sowohl die Wirkung des Druckes nach der Tiefe nicht abgegrenzt werden kann, als auch die durch die Circulationsveränderungen bedingten Störungen nicht genau abzuschätzen sind.

Oppenheim und Siemerling (I, 55) lassen solche Beobachtungen zur näheren Localisation nicht zu, indem sie bemerken, dass bei der Druckerweichung durch Aneurysmen die Wirkungen nicht nur locale sind und erklären dadurch die verschiedenen Erscheinungen, die Möser auf die Atrophie der linken Olive zurückführen will.

Auch eine Beobachtung Jackson's (I, 7) lässt sich eher gegen als für die Ansicht, dass die Olive Schlingcentrum sei, verwerthen. Es bestand völliger Sprachverlust, völlige Zungenlähmung, Erschwerung des Schlingens und Hustens; später Extremitätenparalyse.

Die Section ergab: Stecknadelkopf-grosser, hämorrhagischer Herd in der Dorsalwindung der linken Olive; rostbrauner Fleck in der Gegend der linken Vaguswurzel, ebenso an der inneren Seite der rechten Pyramide vorn; die Ventrikelgegend erweicht; blassgelbe, augenscheinlich zerfallende Nervensubstanz.

Bei einer Kranken Willigk's (I, 18), einer 36jährigen Frau, bestanden: Fast völliges Sprachunvermögen; linksseitige Lähmung der Extremitäten, beiderseitige Facialislähmung. Schlingact und Kehlkopfverschluss unvollkommen, Zunge frei. Erbrechen, Singultus, Kopfschmerzen, Diarrhöen, Exitus letalis. Section: 4 Mm. lange Obliteration der Art. basilaris in der Ponsgegend; Thrombose beider Aa. cerebelli inf. post.; Schrumpfung von Pyramiden und Oliven, Verkleinerung der Brücke. Degeneration der Oliven, der Kerne IX und X, der Nerven VI, VII, IX, X, XI.

Auch hier treten die Veränderungen der Oliven in den Hintergrund, gegenüber der Degeneration in den Hirnnerven und ihren Kernen.

Eine nicht geringe Anzahl anderer Fälle von Schlinglähmung, wo die Oliven in den Herd einbezogen sind (s. auch unten Fall IX u. XII), zeigt vor Allem auch Betheiligung der mehr dorsalen Medullarregionen.

Direct gegen einen dominirenden Einfluss der Oliven auf den Schluckact spricht eine Beobachtung Nothnagel's (I, 31a):

Ein 29jähriger junger Mann bot bei 8jähriger Krankheitsdauer in der Reihenfolge diese Symptome: Rückenschmerzen, reissende Schmerzen und Parästhesien im rechten Arm und Bein. Seit dem 5. Krankheitsjahr Extremitätenparese. Sensibilitätsstörungen fehlen, Symptome von Seiten der Hirnnerven waren nicht vorhanden.

Bei der Section fand sich ein die ganze Med. oblongata durchwucherndes Gliom und an der Stelle der linken Olive eine haselnussgrosse Cyste, die sich nach rechts hin ausbreitet.

Neuere Forscher vindiciren den Oliven eine allgemeinere Function.

Bechterew sieht in den Oliven ein Centralorgan, von dem aus die centripetalen Impulse zum Kleinhirn weiter geleitet werden. Seine Versuche sprechen entschieden für die Oliven als Organe für den Muskelsinn.

Meschede's (I, 36) Beobachtungen lassen in der Olive eine Station für die Bahnen des Gleichgewichts, ev. in ihr sogar ein Centrum

untergeordneter Bedeutung für die Erhaltung des Gleichgewichts vermuthen. Coordination und Oliven stehen also augenscheinlich in Zusammenhang, jedoch können wir ihnen die Rolle wenigstens eines primären Coordinationscentrums für die Schluckbewegung nicht zuerkennen.

Erweichungen der Medulla oblongata, die in dem sog. motorischen Feld einer Seitenhälfte etablirt sind, können unter Umständen ein Krankheitsbild erzeugen, das dem der Läsion der Nervenkerne ähnlich sieht, ohne auf die Kernregion beschränkt zu sein, Wernicke (I, 40).

Bei der Besprechung der einseitigen Herde mit Schlucklähmung werden wir diesem motorischen Feld häufiger begegnen.

3. Art der Läsion bei Schlinglähmung infolge einseitigen Herds.

Wenn wir uns überhaupt die medullären Centren, wie insbesondere das Schlingcentrum, doppelseitig vorstellen wollen, wozu ja der physiologische wie pathologische Befund zahlreicher Fälle drängt, so müssen wir annehmen, dass zwischen beiden Centren eine innige Faserverbindung besteht, welche für eine coordinatorische Action beider Hälften zu sorgen hat.

Wir können uns nun zwei Categorien von einseitigen Läsionen construiren.

Bei der einen Art sind nur motorische Fasern lädirt, die von dem Centrum der einen Seite zur Peripherie treten, oder solche sensible, die von der Peripherie kommend, zum gleichseitigen Centrum ziehen oder es sind beide zugleich ergriffen.

Alle diese Modificationen der ersten Art würden augenscheinlich einseitige Lähmung zur Folge haben, vielleicht auch beim Ineinandergreifen der beiderseitigen Innervationsgebiete eine Schwächung der gesammten Schlingmusculatur bewirken.

Eine andere Reihe schädigt direct das Centrum und hebt durch Mitbetheiligung der von ihm zur anderen Seite ziehenden Fasern die coordinatorische Action auch des contralateralen Centrums auf, bezw. hemmt sie die Impulse der gesunden Hälfte.

Wernicke (I, 40) erinnert bei der Besprechung einseitiger Läsionen mit doppelseitiger Lähmung an das locale Trauma, welches sich bei plötzlicher Aufhebung der Circulation auch auf die andere Seite erstrecken kann und fügt hinzu, dass aber eine einseitige Läsion auch vollständig ausreichend sein müsse, um das Spiel solcher Mechanismen, wie die Articulation, Phonation, Deglutition und Respiration

dauernd zu schädigen, denn sie erfordern eine doppelseitige combinirte Thätigkeit.

Diese Behauptung besteht zu vollem Recht, wenn damit eine einseitige Läsion des Centrums für den automatisch ablaufenden Schluckact gemeint ist; während doch wohl eine einseitige Läsion der Schlingnervenwurzeln die Reflexaction der anderen Seite aufzuheben nicht im Stande sein dürfte.

Wenn wir somit zwar für eine nur graduell gestörte Schlingfunction eine nur einseitige Wurzelläsion verantwortlich machen können, müssen wir bei der absoluten Schlinglähmung Vernichtung mindestens des Centrums der einen Seite vermuthen.

Nur durch eine Verletzung des Centrums können wir uns ferner die bei Schlinglähmung zumeist auch beobachtete Paralyse des beim Schlucken mitwirkenden Gaumensegels erklären, während zugleich die durch denselben Nerven (Accessorius) geleitete motorische Kehlkopfinnervation ungestört bleibt (Leyden s. u. S. 27, unsere Beobachtung u. m. A.).

Von dieser Voraussetzung ausgehend ist es von Interesse, die einseitigen Oblongataläsionen mit absoluter Schlinglähmung unter einander zu vergleichen, um vielleicht einen Aufschluss über die Lage des Schlingcentrums zu erhalten.

4. Anatomie und Physiologie der centralen Innervation für den Schlingact.

Leider kommen uns die bisherigen Feststellungen über die anatomischen Bahnen in der Oblongata und ihre physiologischen Functionen nicht in ausreichendem Maasse zu Hilfe, wie ein kurzer Blick auf den jetzigen Stand der Forschungen lehrt.

Schon über die extramedullären Verbindungen der drei in Betracht kommenden Nerven: Glossopharyngeus, Vagus und Accessorius, und ihre Betheiligung am Plexus pharyngeus weichen die Ansichten von einander ab.

Dazu kommt noch, dass Tooth und Turner (I, 78) auf Grund des anatomischen Befundes normaler IX, X, XI Nerven und Kerne die in ihrem Falle bestehende Gaumensegel-, Schling- und Stimmbandlähmung der vorgefundenen Degeneration des Hypoglossus zuschreiben möchten.

Nicht weniger differiren die Ansichten über die intramedulläre Bildung der einzelnen Nerven und das gegenseitige Verhältniss ihrer Kerne.

Bechterew (I, 88) lässt den N. vagus entspringen aus dem

kleinzelligen Kern; diesem Stamme treten Fasern aus dem beiderseitigen Nucleus ambiguus und aus dem Fasciculus solitarius bei.

Der Nervus Glossopharyngeus setzt sich nach ihm zusammen aus Fasern des Fasciculus solitarius, aus dem kleinzelligen Kern und aus dem Nucleus ambiguus.

Obersteiner theilt Bechterew's Ansicht mit der Modification, dass der Fasciculus solitarius hauptsächlich dem Glossopharyngeus zufliesst.

Edinger (I, 87) lässt zu beiden Nerven ausserdem noch eine Wurzel aus dem Kleinhirn treten.

Kölliker (I, 93) leugnet sowohl die Fasern aus dem gekreuzten Nucleus ambiguus, wie die Kleinhirnwurzel für beide Nerven. Der Nucleus ambiguus soll nach ihm wiederum in Verbindung stehen mit der sensiblen Quintuswurzel und mit Collateralen der Längsfasern der Formatio reticularis.

Die Endfasern des Glossopharyngeus-Vagus enden im dorsalen Kern, während andere Züge dieses Nerven ventral vom XII. Kern gegen die Raphe ziehen, zum Hypoglossuskern Fasern abgeben, dann sich in der Raphe kreuzen und auf der anderen Seite in dorso-ventraler Richtung umbiegen.

Der Fasciculus solitarius steht durch seine Zellen mit den Schleifenfasern der anderen Seite in Verbindung.

Während nach Spitzka (cit. b. I, 98) das Solitärbündel die hauptsächlichste Glossopharyngeuswurzel ist, soll es zum Vagus keine Fasern abgeben.

Nach Böttiger (cit. b. I, 98) giebt der dorso-mediale Quadrant des Bündels Fasern zum Vagus ab, der Rest dieses Quadranten soll cerebralwärts ziehen und hauptsächlich dem Quintus Fasern beisteuern. Der übrige Theil des Solitärbündels schwenkt zum Glosso pharyngeus ab.

Cramer (I, 98) kann auch beim Embryo einen Theil der grauen Substanz des Bündels cerebralwärts verfolgen. Was die Verbindung der beiden Nuclei ambigui anbelangt, so ist sie nach seinen Untersuchungen am achtmonatlichen Fötus nur gering.

Holm (I, 77) lässt das Solitärbündel hauptsächlich Glossopharyngeusfasern führen und während der ventromediale Theil des dorsalen Vaguskerns das Athemcentrum enthält, liegt im dorso-lateralen der Tracheobronchialreflex.

Noch verschiedener lauten die Ansichten über die Betheiligung des Accessorius an dem Fasernetze der Oblongata und seine functionelle Bedeutung.

Seeligmüller (I, 8), der eine Uebersicht über die Accessoriusliteratur von Bischoff an giebt, kommt auf Grund einer genauen klinischen Beobachtung zum Schluss, dass der Accessorius sowohl Gaumensegel wie Pharynx- und Larynxmusculatur versorge; im Uebrigen lässt sich aus den Literaturbefunden nur entnehmen, dass man dem Accessorius wechselnd im Lauf der Zeit so ziemlich sämmtliche Functionen des Vagus zugeschrieben hat und umgekehrt.

Ueber den Accessoriuskern äussert sich Dees (I, 61) dahin, dass derselbe ununterbrochen mit der Zellmasse des XII. Kerns zusammenhänge.

Gleicher Ansicht ist Grabower (I, 102). Der Zusammenhang mit dem Vaguskern wird von beiden verneint. Entgegen der Meinung Bischoff's sollen sich auch keine Accessoriusfasern dem Vagus beimischen, und Grabower stempelt den N. accessorius zum rein spinalen Nerven.

Auch in functioneller Hinsicht stimmen beide darin überein, dass die Kehlkopfinnervation alleim vom N. vagus besorgt wird. Dees verlegt sogar das nächste Kehlkopfcentrum in den ventralen Glossopharyngeus-Vaguskern. Dem gemeinschaftlichen dorsalen Kern spricht er die sensible Eigenschaft ab, und schiebt sie für beide Nerven dem Solitärbündel zu.

Finden wir schon über die Deutung der Schlingnervenbahnen in der Anatomie und Physiologie wenig Uebereinstimmendes, so sind wir bezüglich der Localisation des Centrums fast allein auf die Befunde der Pathologie angewiesen.

Nur die eine anatomische Thatsache lässt sich aus dem Widerstreit der Meinungen mit Sicherheit ableiten, dass directe Verbindungen bestehen, sei es zwischen den beiderseitigen Kernen, sei es zwischen den Kernen und den andersseitigen Nervenwurzeln und dass der ventrale IX. und X. Kern motorischer Natur ist.

5. Vergleichende Pathologie der Schlinglähmungen mit einseitigem Herd.

Gehen wir nun über zu den Sectionsbefunden bei einseitigen Herden und vollständigen Schlinglähmungen.

I. Eichhorst (I, 14) beschreibt folgenden Fall: Eine 47jährige Frau bekommt einen apoplectiformen Anfall, der mit mehrstündiger Bewusstlosigkeit einhergeht. Es besteht längere Zeit Dysarthrie und rechtsseitige Hypoglossusparese, ferner rechtsseitige Gaumenlähmung, absolute Schlinglähmung, linksseitige Trigeminushyperästhesie. Der Kopf ist nach rechts gewandt; enge, nicht auf Licht reagirende Pupillen; keine Augenmuskellähmung. Rechtsseitige Hemiplegie.

Bei der Section fand sich Thrombose der A. basilaris. Erweichungsherd in der linken vorderen Brückenhälfte, der jedoch nicht den IV. Ventrikel erreicht. Kleinere Hämorrhagien an der hinteren Peripherie des Kleinhirns.

II. Eine Beobachtung von Thomson mit Johnson und Ferrier (cit. b. I, 52). 52jährige Frau. Hypästhesie und Parese der linken Körperhälfte. Dysarthrie. Rechtsseitige Gaumenlähmung und Dysphagie.

Die Section ergab: Rechtsseitiger Tumor, der von der Olive und dem Corpus restiforme bis in die untere Hälfte des Pons reicht; ausserdem noch kleine rechtsseitige Erweichungsherde im Pons.

III. Leyden (I, 15d) berichtet über eine Hämorrhagie in die obere Oblongata und den unteren Pons, die linksseitig am Boden des IV. Ventrikels gelegen, sich bis zum Crus cerebelli ad pontem erstreckt und die tieferen Partien der Oblongata intact lässt.

Ausserdem besteht ein alter Herd im linken Corpus striatum, im rechten eine ganz frische Blutung. Von ersterem stammt wohl eine vorübergehende Parese des rechten Arms mit Sprachstörung.

Die auf den Medullarherd zu beziehenden Symptome sind:

1. Alternirende Hemiplegie.

2. Facialislähmung, Abducenslähmung und Hypoglossusparese mit Zittern in der linken Zungenhälfte auf der sonst frei beweglichen linken Seite.

3. Schwindel nach rechts; Anarthrie und schwere Schluckstörung.

4. Sensibilitätsstörungen verschiedener Art.

5. Sub finem vitae Respirationsstörung, Schluchzen, Temperatursteigerung, Benommenheit.

IV. Darolles (I, 17) sah Bewusstseinstrübung, rechtsseitige Hemiplegie und Articulationsstörung, rechtsseitige Zungenlähmung. Darauf auch plötzliche linksseitige Hemiplegie, völlige Aphonie; Kiefersperre, beiderseitige untere Facialislähmung, Schlinglähmung und Respirationsstörungen.

Section: Blutung in den Arachnoidealraum der linken Hemisphäre (wohl verantwortlich für die rechtsseitige Hemiplegie). Viel Hirnsand, sonst normaler Grosshirnbefund. Obturation der A. basilaris. Die Mittellinie nicht überschreitender Erweichungsherd der rechten Ponshälfte.

V. Leyden (I, 22). 52 Jahre alte Frau; Krankheitsdauer 10 Tage. Schwindel, Zusammensinken bei intactem Bewusstsein, Erbrechen, Kopfschmerz, keine Extremitätenlähmung, schwere Schluckstörung, Dysarthrie. Taubheitsgefühl in den oberen und unteren Extremitäten, sowie in der rechten Gesichtshälfte.

4 Stunden später: Absolute Schlinglähmung, rechtsseitige Pharynxparese, Zunge frei beweglich, Röthung der Stimmbänder, leichte rechtsseitige Facialislähmung.

Normale Temperatur und Pulsfrequenz. Letztere ist später gesteigert, Athemnoth, Herzklopfen. Subjective Sensibilitätsstörungen.

Section: Kleiner, circumscripter Herd der Oblongata dextra. Embolie eines kleinen Arterienastes. Ovale Gestalt des Herdes, dessen obere Spitze nicht weit unterhalb des Bodens der Rautengrube liegt. Die in-

nere Grenze bildet einen nach innen convexen Bogen, der überall den Hypoglossusfasern fern bleibt. Aeussere Grenze am Corpus restiforme. Die untere Spitze richtet sich gegen die dorsal von den Oliven gelegene Furche, ohne die Peripherie zu berühren. Also Herd hauptsächlich im Gebiet der IX., X. und XI. (?) Nervenwurzeln. Ein kleiner Bezirk der Bogenfasern und der Substantia gelatinosa ist mitergriffen. Läsion ist gegen das Corpus restiforme weniger genau abgegrenzt und dieses wohl in toto durch Druck u. s. w. mitergriffen. Die Gefässe zeigen eine zellenreiche Adventitia.

VI. Proust (I, 6). Symptome: Parese der linken Körperhälfte, einschliesslich des Hypoglossus und Mundfacialis. Vollkommene Aphonie und Dysphagie. Blasenmastdarmstörungen, keine Sensibilitätsanomalien, abgesehen von Coordinationsstörung in den gelähmten Gliedern. Die Hemiplegie bessert sich, dann Steigerung der Pulsfrequenz, Singultus; Exitus letalis.

Sectionsbefund: Embolie der linken A. vertebralis, der gleichseitigen A. cerebelli inf. post. sowie deren Medullaräste. Zeichen der linksseitigen Erweichung, besonders am Boden des 4. Ventrikels. Auch im linken Kleinhirn finden sich Erweichungsherde.

VII. Eisenlohr (I, 63) beschreibt bei einem Arbeiter allmählich sich entwickelnde zunehmende Heiserkeit mit Hustenreiz und Schlingbeschwerden. Auch sensible Störungen traten auf. Später hochgradige Aphonie mit Schlingstörung. Flüssigkeiten regurgitiren durch die Nase und gelangen in den Kehlkopf. Complete linksseitige Recurrenslähmung. Linker Kehlkopf insensibel und reflexlos. Die Schlingstörungen sind nur zum Theil bedingt durch die Lähmung des linken Gaumensegels. Im weiteren Verlauf ist das vordere und hintere Gaumensegel gelähmt und die Uvula nach links concav. Die faradische und elektrische Erregbarkeit ist erhalten. Die Sensibilität und Reflexerregbarkeit ist links erloschen, rechts ist sie subnormal. Die Facialis- und Hypoglossusfunction ist nicht alterirt. Leicht erhöhte Pulsfrequenz; normaler Geschmack. Nystagmus rotatorius.

Section: Ein Herd in der Med. oblongata sinistra nimmt in der Höhe der ersten Cervicalwurzel das Tuberculum Rolandi, die Substantia gelatinosa und die angrenzende Accessoriuswurzel ein; das Hinterhorn ist reducirt.

In der Gegend des unteren Olivenendes tangirt er ausserdem die aufsteigende Quintuswurzel.

In der Rautengrube sind zerstört: Hinterer Vaguskern, einstrahlender Vagus und Solitärbündel. Motorischer Vaguskern, Quintuswurzel und innerer Theil des Seitenstrangkerns.

Weiter oben greift der Herd auf das innere Corpus restiforme über, zieht sich vom Quintus zurück, betheiligt den inneren VIII. Kern, um stecknadelkopfgross im VI. Kern zu enden.

Ueberall intact sind: XII. Kern und Wurzel, Olive, motorisches Feld der Subst. reticularis und Pyramiden.

Aus den Zeichnungen ist ersichtlich, dass der Herd im Allgemeinen mehr dorsolateral liegt, als der unserige.

VIII. Senator (1, 38). Plötzlich ohne Bewusstseinsverlust mit Schwindel eintretende hochgradige Störung des Schlingvermögens, so dass der Bissen nur bis zum Rachen gebracht werden kann. Veränderung der Stimme; unvollständiger Stimmbandschluss. Näselnde Sprache, trotzdem keine sichtbare Gaumensegellähmung. Neigung nach links zu fallen. Hunger- und Durstgefühl. Ausgedehnte Sensibilitätsstörungen.

Die intra vitam gestellte Diagnose auf einen mehr seitlichen Medullarherd in der Höhe des Calamus scriptorius bestätigte sich durch die Section: Thrombose der linken A. vertebralis; Schwellung des linken Corpus restiforme. Der Herd giebt sich als spindelförmig erweichte Partie etwas unterhalb der Olivenmitte zu erkennen. In seiner grössten Ausdehnung zerstört er: Corpus restiforme, den angrenzenden Keilstrang und Seitenstrang, die aufsteigende Quintuswurzel, fast völlig den motorischen X. Kern und einen Theil der Vaguswurzeln. Frei sind Oliven, Nebenoliven, XII. und X. sensorischer Kern.

IX. Senator (I, 46). 41 Jahre alter Mann. Keine Syphilis. Infolge eines Schwindelanfalls bei erhaltenem Bewusstsein bestanden partielle Parästhesien und Doppeltsehen. Nach abermaligen verschiedenen Schwindelanfällen wird Arteriosklerose constatirt. Die Störungen bestehen hauptsächlich in Abnahme der motorischen Kraft der Extremitäten. Nach dem letzten ebenfalls bei völligem Bewusstsein eingetretenen Anfall ergeben sich folgende Symptome: Lähmung der rechtsseitigen Extremitäten; linke untere Facialislähmung, rechte Hypoglossusparese. Steigerung der Pulsfrequenz. Absolute Schlinglähmung.

Die Rachensensibilität ist anscheinend nicht gestört (also wohl nur Lähmung der Reflexerregbarkeit). Dysarthria labialis; ausgedehnte Sensibilitätsanomalien.

Sectionsbefund: Atheromatose und Arteriosklerose. Bei fehlender rechter A. vertebralis ist die obere linke Vertebralis und Basilaris, letztere unvollständig thrombosirt. Fleckweise atheromatöse Erkrankung der Gehirnarterien. Erweichungsherd in der linken Medulla oblongata in Gestalt eines weit ausgebauchten Ellipsoids, der vom untersten Ende des Abducenskernes bis zur Höhe des unteren Olivenendes reichend, seine grösste Breite in der Olivenmitte entfaltet. Zerstört sind einzelne Wurzelfasern des Abducens, der mediale Theil des Corpus restiforme und ein Theil der tiefen Querfaserung des Pons. Weiter unten rückt der Herd bis nahe an die Olive vor, zerstört in seiner grössten Ausdehnung die Eminentia teres, Kern und Wurzelfasern des Hypoglossus, Schleifenschicht, motorisches Feld der Haube, einen medialen Oliventheil und dorsale Olivenfasern; den äusseren und inneren VIII. Kern; den vorderen und hinteren X. Kern und die X. Wurzel; die aufsteigende V. Wurzel, das Solitärbündel, die IX. Wurzeln und das mediale Corpus restiforme.

Verschont ist somit hier nur das äussere Corpus restiforme, der äussere Olivenantheil und die ventrale Pyramidenfaserung. Am caudalen Ende rückt der Herd nach aussen und betheiligt die daselbst gelegenen Nervenwurzeln, auch die Kleinhirnseitenstrangbahn.

X. Lemcke (I, 47). Bei einem 38 Jahre alten Potator entwickelt sich unter apoplectischem Insult: Absolute Schlinglähmung und Dysarthrie. Linke Pupille weniger eng als rechts. Anomalie der Athmung. Ungeheuere Temperaturerniedrigung. Veränderung der Sensibilität und der Reflexe. Bewusstlosigkeit; Exitus letalis.

Sectionsbefund: Hyperämie und Dilatation der linken Oblongata im Bereich des Calamus scriptorius, auch rechterseits findet sich eine weniger intensive Gefässdilatation und Hyperämie.

Links liegt nahe der Medianlinie und 1 1/2 Mm. unter dem Ventrikelboden ein hämorrhagischer Herd. Derselbe erstreckt sich in einer Längsausdehnung vom oberen Olivendrittel ab bis zu den Alae cinereae. Die seitlichen Begrenzungen sind nicht scharf bezeichnet. Auch rechts findet sich in der Facialis-Abducensgegend ein kleiner Erweichungsherd. (Derselbe kommt für die Schlinglähmung nicht in Betracht.)

XI. Senator (I, 75). Ein 71jähriger Mann erkrankt plötzlich mit Schwindel und Erbrechen ohne Bewusstseinsverlust. Darauf Unvermögen zu schlingen und Heiserkeit. Linke XII. Parese; rechtsseitige Gaumenmuskellähmung. Reflexe sind vom Rachen aus nicht auszulösen, obwohl Patient alles zu fühlen vorgiebt. Besonders linksseitige Stimmband- und Kehldeckelparese. Normaler Geschmack. Intacte Motilität der Extremitäten. Ausser Ataxie und Analgesie im linken Trigeminusgebiet normale Sensibilität. Später geringe Besserung im Schlingen und den Rachenreflexen.

Section: Endarteriitis chron. deformans. In der linken Oblongata beginnt in der Höhe des unteren Olivendrittels ein Erweichungsherd, der im grössten Breitendurchmesser nur 4 Mm. misst, von der Mittellinie 2—2 1/2, von der Olive und der Seite 1 Mm. Abstand hält. Im Herd kleine Hämorrhagien, die, schon oberhalb der Pyramidenkreuzung beginnend, zunächst im linken Seitenstrang, weiter oben in der Gegend zwischen Olive und aufsteigender Quintuswurzel liegen, woselbst sie 1—1 1/2 Mm. breit sind. In der Höhe des beginnenden dorsalen X. Kerns halb so grosse Blutung im Corpus restiforme. In der Olivenmitte nimmt die Blutung den motorischen X. Kern und die X. Wurzeln ein; seitlich erreicht sie die V. aufsteigende Wurzel. Ferner noch eine kleine Blutung im XII. Kern und weiter oben punktförmige Extravasate in beiden Pyramidenbahnen und im linken Pedunculus cerebelli. Abgesehen von der kleinen rechtsseitigen Pyramidenblutung findet sich nur noch im rechten Corpus restiforme ein kleiner Blutherd.

Wir können den Fall also in Bezug auf die Schlinglähmung als eine linksseitige Medullaraffection bezeichnen.

XII. Reinhold (I, 101). Ohne Bewusstseinsverlust auftretende linksseitige Hemiplegie. Vorher schon Flimmerskotom und Sensibilitätsstörungen im Arm, ebenfalls links. Nach dem Anfall: Unmöglichkeit des Schluckens; rechtsseitige Larynxlähmung, Gaumenlähmung und Zungenparese. Ataktische und Sensibilitätsstörungen verschiedener Art. Mit Ausnahme der Schlinglähmung und Larynxparalyse verschwinden diese Symptome im späteren Krankheitsverlauf. Exitus durch Respirationslähmung.

Sectionsbefund: Reine Halbseitenläsion der Medulla oblongata in

der Höhe der beiden unteren Olivendrittel. Im unteren Theil sind ergriffen: Die Kleinhirnseitenstrangbahn, die Wurzelfasern des rechten Accessorius, das ventrale Stück des V. ascendens, Fibrae arcuat. internae und die Formatio reticularis, jedoch nicht bis zur XII. Wurzel, ferner Wurzelfasern des Vagus und der Nucleus ambiguus. Weiter oben betheiligen sich: Corpus restiforme, der XII. Kern, weniger der X. Kern. Das Solitärbündel ist ziemlich intact. Die V. aufsteigende Wurzel sowie die Olive sind grösstentheils erhalten. Erheblicher lädirt sind die Pyramiden und die ventrale Schleifenschicht.

In der Olivenmitte sind die hinteren Kerne frei, während die Schleifenfaserung fast ganz zerstört ist. Am obersten Ende ist nur noch die Gegend zwischen Olive und Corpus restiforme degenerirt, theilweise auch noch Vagusfasern und die Radix ascendens Nervi V.

XIII. Unsere Beobachtung. Absolute Gaumensegel-Schlinglähmung.

Section: Zerstörung des Nucleus ambiguus unter Mitbetheiligung der motorischen Formatio reticularis in grossem Masse. Geringe Affection der Kerne am Ventrikelboden, der Olive und Nebenolive. Die austretende Vaguswurzel in mittlerem Grade ergriffen.

Befunde, aus denen nicht klar die Einseitigkeit des in Betracht kommenden Herdes hervorgeht, sowie solche, bei denen zwar einseitige Symptome, verbunden mit absoluter Schlinglähmung, bestanden, wo jedoch nur Thrombose der einen Vertebralis oder A. cerebelli inf. post. angegeben war, existiren mehrere; so von Proust, Taylor u. A.

Wegen Mangels eines abgrenzbaren Herdes haben wir sie nicht aufgenommen.

6. Verwerthung der Befunde.

Den Fällen I und IV, in denen bei Basilarthrombose nur einseitiger Erweichungsherd im Pons gefunden wurde und trotzdem absolute Schlinglähmung bestand, lässt sich ein Befund von Bleuler (I, 52) gegenüberstellen, wo bei rechtsseitigem Brückenherd in grosser Ausdehnung vom Trochleariskern bis zum äusseren Acusticuskern nur das willkürliche Schlucken unmöglich war, während Reflexschlucken stattfand.

In einem Fall Eisenlohr's (I, 27a) mit Herd in der vorderen Brücke, war die Schlingstörung ebenfalls nicht absolut, so dass noch vorsichtig Flüssigkeiten genommen werden konnten.

Kahler und Pick (I, 33) beschreiben einen Ponsherd, mit seiner grössten Breitenausdehnung im unteren Pons, nahezu nur links und an der Raphe; derselbe verursachte gar keine Schlingstörung.

Churton (I, 106) beobachtete bei einer Blutung im hinteren Pons, mit Durchbruch in den Ventrikel und Atherom der Gefässe, folgende Symptome: Coma, Miose, Erbrechen, Temperatursteigerung;

Cheyne-Stokes'sches Athmen. Die Augenbewegungen sind nach unten frei. Zucken in den Extremitäten. Weitere Hirnnervenstörungen fehlen.

Lägen in dieser Höhe schon die Schlingcentren, so hätten diese Herde immerhin durch Druck störend wirken müssen, ev. sogar durch Aufhebung von coordinatorischen Faserverbindungen über die Raphe eine stärkere Schluckstörung zur Folge gehabt.

Wir dürfen deshalb wohl annehmen, dass bei den beiden Basilarthrombosen (I u. IV) mit schwer abgrenzbarem Herd nicht allein der makroskopische Befund einer Ponserweichung für unser Symptom verantwortlich zu machen ist; es bestanden ja auch noch andere Läsionen, deren Verhältniss zur Schlinglähmung wir allerdings nicht zu bestimmen vermögen.

Bei der Verwerthung einseitiger Herde mit absoluter Schlinglähmung für die Bestimmung eines Schlingcentrums müssen wir diese Fälle deshalb ausschliessen.

Die 11 übrigen Herde finden sich sämmtlich in der Oblongata, zwar in verschiedener Längsausdehnung, doch aber durchschnittlich in derselben Höhe.

In allen diesen Fällen ist der ventrale, motorische Vaguskern lädirt oder ganz zerstört. In 10 von ihnen ist entweder ausdrücklich erwähnt, dass das motorische Feld der Haube hochgradig ergriffen ist, oder ergiebt sich aus der Art der Läsion naturgemäss die Betheiligung dieser Gegend.

Wo es sich um einen Tumor (II) oder eine Hämorrhagie (III u. X) handelt, haben wir keinen rechten Ueberblick über die Intensität und Extensität der Zerstörung, so dass wir diese Beobachtungen als Stützen für die genauere Localisation eines Centrums weniger verwerthen können.

In mehreren Fällen waren die Oliven und Nebenoliven unversehrt.

In zweien finden wir den sensiblen Vaguskern, sowie das Solitärbündel frei; in zwei weiteren sind diese Theile in bedeutend geringere Mitleidenschaft gezogen als die motorische Region dieser Nervenkerne.

Schwer ist es, einen Ueberblick über die Ausdehnung der Wurzelläsion zu bekommen. Sieben Sectionen ergeben die Betheiligung der Wurzelfasern des Glossopharyngeus-Vagus und zwei zeigen auch ein Participiren des Accessorius. In den anderen Fällen wird der Wurzelläsion keine Erwähnung gethan, wobei sie jedoch nur in zwei Fällen ausgeschlossen zu sein scheint.

Ueber Geschmacksstörungen erfahren wir nichts.

Besonders interessant ist die in IX und XI auftretende Erscheinung der erhaltenen Rachensensibilität, während Reflexe vom Rachen aus

nicht ausgelöst werden können. In Nr. IX ist dabei der sensible Vaguskern ergriffen, in Nr. XI nicht, beide Male jedoch die Wurzel. Wir können daraus entnehmen, dass die beobachtete Affection der Wurzeln, in denen ja die Fasern zur Reflexauslösung und die sensiblen Fasern zum Grosshirn, wenn auch nicht identisch sind, so doch eng vereinigt laufen, nur von untergeordneter Bedeutung für die absolute Schlinglähmung sein konnte, dass vielmehr der Affection des Reflexcentrums die Hauptrolle dabei zufiel.

Constant in unseren Schlinglähmungen bei einseitigem Herd ist demnach nur die Affection des ventralen, motorischen Vaguskernes, der sich fast ausnahmslos eine Alteration des motorischen Feldes der Formatio reticularis zugesellt, während die Betheiligung der Wurzeln wie der dorsalen Kerne durchaus wechselnd und an Intensität verschieden ist.

Aus einigen weiteren Beobachtungen, in denen motorischer Kern und motorisches Haubenfeld nicht lädirt sind, bei verschieden starker Erkrankung der umgebenden Gebiete, können wir per exclusionem vielleicht einige Schlüsse ziehen.

Leyden (I 22) beschreibt plötzlich entstandene Unfähigkeit des Schluckens, während objectiv dasselbe nur unvollkommen ist; Herabhängen des rechten Gaumensegels; die Sprache war lallend, unverständlich; es bestand doppelseitige untere Facialis- und Zungenparese.

Die Symptome waren bedingt durch einen ½ Cm. langen, zu beiden Seiten der Raphe, besonders links liegenden, die Hypoglossuswurzeln nicht überschreitenden Erweichungsherd, der unten den Boden des IV. Ventrikels, oben die Pyramiden frei lässt. Einige Symptome, wie Husten, Erbrechen und Singultus, sind auf Vagusreizung, nicht auf Lähmung zurückzuführen.

In diesem Falle sind also auf beiden Seiten die motorischen, wie sensiblen Vagus- und Glossopharyngeuskerne, überhaupt die Gegend, in der man das Schlingcentrum vermuthen könnte, intact und trotzdem besteht Schlingunmöglichkeit, die sich fast nur durch Unterbrechung der die Coordination beider Centren bewirkenden Fasern deuten lässt.

In einem Falle Wernicke's, wo ein Tumor von den hier in Betracht kommenden Gebieten nur den dorsalen Glossopharyngeuskern lädirt, während er das Solitärbündel und die Bahn über den Oliven und Pyramiden in Pons und Oblongata absolut frei lässt, bestanden nur subjective Deglutitionsbeschwerden bei Trockenheitsgefühl im Halse; Symptome, welche Wernicke auf die Lähmung des dorsalen Kerns bezieht.

Der dorsale Vaguskern scheint zum Schluckact in keiner Beziehung zu stehen, wie auch aus einer Notiz Thomsen's (I, 104) hervorgeht, der bei einer ziemlich scharf umschriebenen Degeneration des dorsalen Vaguskerns bei einem Neuritiker nur Tachycardie und Dyspnoe beobachtete.

7. Schlussfolgerungen.

Wir werden deshalb wohl nicht fehl gehen, wenn wir auf Grund der citirten Befunde den Schwerpunkt für die geregelte Auslösung des Schluckactes in die Gegend des motorischen Vaguskernes verlegen, dessen Verletzung auch nur auf einer Seite, durch Aufhebung des Reflexcentrums derselben Seite und des coordinatorischen Centrums für die andere Seite, Schlingunmöglichkeit hervorruft.

Charakteristisch ist bei unserem Kranken, dass die anderen bulbären Centren der Phonation, Articulation, Athmung, Herzregulirung, bezw. die Bahnen hierzu nicht beeinträchtigt sind, während wir in den meisten Fällen von absoluter Schlinglähmung die genannten Symptome, wenigstens einzelne derselben, vorfinden.

Sehen wir die angeführten Beobachtungen darauf hin an, so finden wir bei Störungen der Respiration, Temperatur und Herzinnervation, abgesehen von Nr. X, wo wir die zerstörende Wirkung der Blutung nicht abzugrenzen vermögen, exquisite Betheiligung des Ventrikelbodens und der dort gelegenen Kerne.

In unserem Fall und in Nr. VIII, wo dieselben nur gering lädirt sind, fehlen diese Erscheinungen gänzlich.

Die so überaus häufigen dysarthrischen Störungen erklären sich grossentheils durch die Lähmung der zur Silbenbildung nöthigen Thätigkeit von Wangen-, Lippen-, Zungen und Rachenmusculatur. Die bald verschwindende leichte Facialis- und Hypoglossusparese konnte in unserem Fall keine bemerkenswerthe Sprachstörung hervorrufen, während die Gaumensegellähmung den näselnden Beiklang zur Folge hatte.

Augenscheinlich hat demnach der motorische Vaguskern und das ihn umgebende motorische Haubenfeld keine directe Beziehung weder zu diesen Centren noch zur motorischen Kehlkopfinnervation; während Dees gerade den ventralen Glossopharyngeus-Vaguskern für das nächste Kehlkopfcentrum anspricht.

B. Die Hemianästhesie.

1. Sensibilitätsstörungen bei Oblongataerkrankungen.

Können wir auch nicht annehmen, dass die Erkrankung eines Theiles der hinteren Wurzeln des unteren Rückenmarkes für die Haut-

sensibilität ohne Folge geblieben ist, so darf der dadurch verursachte Defect doch wohl als geringgradig bezeichnet werden; es fehlen ja auf der anderen, gleich stark erkrankten Seite augenfällige Symptome, auch ist das in Betracht kommende Gebiet nur ein verhältnissmässig kleines, das sich bei weiter Abgrenzung auf die Glutaealregion, Damm, Scrotum, Penis und einzelne Bezirke der hinteren und seitlichen Fläche der unteren Extremität ersteckt (Valentini II, 33).

Es bleibt demnach nur übrig, die andauernde Hemianästhesie im Wesentlichen auf die Leitungsunterbrechung sensibler Bahnen in der Oblongata zu beziehen.

Ladame (I, 3) erwähnt einige Fälle, wo bei Druck eines Tumors auf die Medulla oblongata Sensibilitätsstörungen auftraten; bei einseitigen Neubildungen im Pons findet sich häufiger Sensibilitätsstörung der ganzen Körperseite.

Nothnagel (I, 31) weist noch im Jahr 1879 darauf hin, dass in den bis dahin ihm bekannt gewordenen Fällen acuter Bulbärparalyse von einer bedeutenden Anästhesie nicht die Rede ist. Zwar verspürten mehrere Kranke ein Gefühl von Erstarrung, Taubsein, Kribeln u. s. w., „doch kann wohl angenommen werden, dass gelegentlich auch bei einer entsprechenden Lage des Herdes hochgradige Sensibilitätsstörungen bei einem Bulbusherd sich zeigen können."

In den seitherigen Veröffentlichungen mehrten sich jedoch die Symptome von Seiten der Sensibilität und neuerdings wird fast keine acute Bulbärparalyse beschrieben, wo nicht sensible Ausfallserscheinungen bestehen, die zugleich eine Diagnose auf die Localisation des Processes in der Oblongata erleichtern.

2. Anatomie und Physiologie der sensiblen Bahnen in der Medulla oblongata.

Auch über die sensiblen Bahnen in der Oblongata bestehen noch weitgehende Meinungsverschiedenheiten, die hauptsächlich auf dem Wege anatomischer Forschung entstanden sind, während der Vergleich pathologischer Befunde bei vorheriger Feststellung der Symptome ein schon mehr einheitliches Bild zeigt.

Ueber die Umlagerung der Rückenmarksstränge wird wohl fast allgemein angenommen, dass der grösste Theil der Hinterstrangfasern nach ihrem Austritt aus den Hinterstrangskernen und Kreuzung in der Raphe in der contralateralen Olivenzwischenschicht, weiter oben in der medialen Schleife verläuft (Meynert, Edinger u. A.).

Ebenso sollen nach Edinger die Vorderstrangreste in die Olivenzwischenschicht zu liegen kommen, der noch Fasern aus einer dritten

Quelle zufliessen: jeder sensible Hirnnerv schliesst sich in seinem centralen Verlauf der gekreuzten Schleifenbahn an (I, 67).

Indem Edinger das Studium der Markscheidenentwickelung mit der vergleichenden Anatomie des Centralnervensystems combinirte, gelang es ihm, zu beweisen, dass zu jedem Gefühlsnervenkern ein Faserbündel der anderen Seite tritt; er nennt diese Fasern die centrale sensorische Bahn, welche nach dem oben geschilderten Verlauf im tiefen Mark der Vierhügel endet.

Ein nicht einwandsfreier Fall Rossolymo's (I, 105) wird hierbei verwerthet: Bei einem Gliom, das die Substantia gelatinosa Rolandi des linken Hinterhorns im Dorsal- und Cervicalmark occupirte, fand sich aufsteigende, gekreuzte Schleifendegeneration — leider fehlten die Theile der Oblongata, welche die Nuclei graciles und cuneati enthalten.

Freud und Darkschewitsch (I, 53) äussern sich über die Vertheilung der Hinterstrangfasern folgendermaassen: Am ventralsten in der Olivenzwischenschicht legt sich das untere Bogenfasersystem an, während das mittlere und obere sich im mittleren Theile findet und am dorsalsten centrale Acusticus- und Vagusfasern ziehen. Die Schleifenfasern sollen nach kurzem Verlauf in die Formatio reticularis übertreten.

Flechsig betrachtet die hinteren Längsbündel als hauptsächlichste Fortsetzung der Vorderstrangreste, während er einzelne Fasern der Vorderstranggrundbündel in den Vorderstrangantheil der Formatio reticularis in directer Continuität übergehen lässt. Nach seiner Ansicht kann die Olivenzwischenschicht mit dem Vorderstranggrundbündel nichts zu thun haben. Auch den unmittelbaren Zusammenhang ihrer Fasern mit den Seiten- und Hintersträngen hält er für unwahrscheinlich.

Die Fasern der vorderen, gemischten Seitenstrangzone sollen theils in die graue Substanz zurückkehren, theils in die Abschnitte der Formatio reticularis des verlängerten Marks einmünden, welche mehr nach vorn in der hinteren und äusseren Umgebung der Oliven liegen.

Gowers (I, 86) lässt seinen Tractus antero-lateralis ascendens, der hauptsächlich aus hinteren Wurzelfasern besteht, welche sich in der hinteren Commissur gekreuzt haben, weiter oben zwischen Pyramidenseitenstrangbahn und Kleinhirnseitenstrangbahn drängen und im Nucleus cuneiformis enden — nach Edinger, um sich mit dem Bindearm in den Oberwurm des Cerebellums zu senken.

Nach Bechterew's Ansicht (I, 49, 88) treten, abgesehen von

einzelnen hinteren Fasern der Seitenstranggrundbündel, welche selbständig in der Seitenfläche der Oblongata unmittelbar zur Gegend der oberen Oliven und von da zur Region der gekreuzten Zweihügel ziehen, alle Fasern der Vorderstranggrundbündel, Vorderseitenstränge und Seitenstranggrundbündel in's innere Feld und den anliegenden Theil des äusseren Feldes der Formatio reticularis in die Nachbarschaft der Hypoglossuswurzeln. Dabei liegen die Fasern des Seitenstranggrundbündels im inneren Theil der Formatio reticularis ventral von denen des Vorderstranggrundbündels.

Im Roller'schen Kern und auch in dem in der Mitte des Pons gelegenen Nucleus reticularis sollen diese Fasern eine Unterbrechung erfahren, um sich oberhalb des oberen centralen Kerns in die zwei hinteren Längsbündel zu sammeln.

Vielleicht, dass sie sich wieder in der Schleife vereinigen; so fand er in einem Fall secundärer Degeneration der medialen Schleife, dass deren Fasern sich in den ventralen Theil des Nucleus reticularis fortsetzen.

Der übrige Theil der Seitenstrangreste lagert sich dorsal von den unteren Oliven in ihrer ganzen Breite und endlich zur Seite des oben beschriebenen Bündels nach aussen von den Hypoglossuswurzeln.

Das laterale System der Seitenstrangreste lässt sich mit Sicherheit nur bis an den Seitenstrangskern verfolgen.

In dem lateral-dorsalen Theil der Formatio reticularis liegen nach Bechterew ausschliesslich die sensorischen, ununterbrochenen Seitenstrang-Grosshirnbahnen; diesen schliessen sich Fasern aus der Oblongata an.

Ueber den Zusammenhang zwischen Hintersträngen und Oliven stimmt er mit Meynert überein, während Edinger diesen Zusammenhang bestreitet.

Auerbach (I, 66) kam experimentell zu dem Resultat, dass die Vorderseitenstranggrundbündel nur Bahnen enthalten, welche die einzelnen Rückenmarksabschnitte unter sich verbinden und fügt hinzu: „Von einer Hypothese, welche die Empfindungsleitung in die vordere Commissur und die Vorderseitenstranggrundbündel verlegt, wäre in Zukunft, soweit ich die Sachlage überschaue, gänzlich zu abstrahiren."

Ueber die Lage der Fasersysteme in der Med. oblongata und ihr Verhältniss zu den Rückenmarkssträngen äussert er sich nicht.

Wegen weiterer Verbindungen der Hinterstränge und wegen der Kleinhirnseitenstrangbahn, bezw. ihrer Fortsetzung zum Corpus restiforme, existiren geringere, uns hier nicht interessirende Meinungsverschiedenheiten.

Es glauben also sämmtliche Forscher die sensorischen Bahnen in den Hintersträngen und, mit Ausnahme Auerbach's, in den Vorderseitensträngen localisiren zu müssen.

Die Seitenstränge leiten Schmerzempfindungen und solche aufs vasomotorische Centrum wirkenden Bahnen der gekreuzten Seite; ebenso lässt sich vermuthen, dass die so häufig mit der Schmerzempfindung zusammen gestörte Temperaturempfindung ihre Bahnen in den Seitensträngen hat.

Gowers nimmt auch für die, nach seiner Ansicht mit den sensiblen Fasern identischen Leitungsbahnen zur Auslösung der Hautreflexe die Seitenstränge in Anspruch.

Die Hinterstränge leiten Tastempfindungen ebenfalls der gekreuzten Seite und centripetale ungekreuzte Fasern für Coordination und Muskelgefühl, wobei nach Gowers die Bahnen für Tastempfindung näher bei einander liegen wie die Bahnen für die Leitung des Schmerzes.

Flechsig lässt in den Kleinhirnseitenstrangbahnen centripetale Muskelimpulse zum Kleinhirn gelangen, die höchst wahrscheinlich für die Erhaltung des Gleichgewichtes von Bedeutung sind.

Projiziren wir nun die den einzelnen Bahnen unterstellten Functionen auf die Oblongata, so würden nach einer Ansicht (Edinger) die Olivenzwischenschicht und Schleife im Grossen und Ganzen Leiter der centripetalen Impulse sein; im anderen Falle (Flechsig, Bechterew) enthielte die Olivenzwischenschicht grösstentheils die Bahnen für Muskelgefühl und Tastempfindung; eine Zerstörung der Formatio reticularis hingegen wäre für Veränderungen der Schmerzempfindung, Temperaturempfindung und des vasomotorischen Apparates verantwortlich zu machen.

Auch Helveg (I, 62) nimmt an, dass die aufs vasomotorische Centrum wirkenden Bahnen schon in der Oblongata gekreuzt mit den Seitensträngen verlaufen.

Erb lässt vermuthlich die sensible Leitung ihrer Hauptsache nach durch die Formatio reticularis nach allen Seiten hin vermittelt werden.

3. Feststellung der sensiblen Bahnen in der Oblongata durch die Pathologie.

Auf Grund pathologischer Befunde im Anschluss an klinische Beobachtung, besonders bei der apoplectiformen Bulbärparalyse, versuchten in den letzten Jahren insbesondere Wernicke, Senator, Goldscheider, Moeli und Marinesco eine Localisation der verschiedenen Bahnen in Oblongata und Pons.

Schon früher war Couty (I, 24), auf die Analyse einer grossen

Beobachtungsreihe sich stützend, zum Schluss gekommen, dass bei mesocephalen Anästhesien der Sitz des Herdes ein lateraler, vorzüglich in der Haube sein müsse.

Nach Wernicke (I, 40) gehen Störungen der Temperatur- und Schmerzempfindung, die von einer Läsion der Oblongata abhängen, Hand in Hand; beide sind gekreuzt.

Ueber das Verhalten der centralen Quintusfasern glaubt er annehmen zu müssen, dass sie in der inneren Kapsel, im Hirnschenkel und noch bis in die Mitte des Pons hinein, mit denen der sensiblen Extremitätennerven zusammenlaufen. In der Schleife befinden sich die Muskelsinnbahnen, während dem der aufsteigenden Quintuswurzel anliegenden Theil der Formatio reticularis, also dem seitlichen motorischen Feld Meynerts, Bedeutung für die sensible Leitung zukommt.

Aehnlich Philipeaux und Vulpian.

Goldscheider knüpft die Empfindung passiver Bewegungen nicht an die Hautnerven, sondern postulirt für die Muskelsinnbahnen und die Fasern der Hautsensibilität verschiedene Bezirke und stellt bei der anatomischen Verwerthung seines Befundes (I, 70, 73) die These auf: Die dem Muskelsinn und der Coordination dienenden Bahnen durchlaufen das Gebiet zwischen Hypoglossus und Raphe, die anderen sensiblen Bahnen das seitliche Gebiet der Formatio reticularis.

Auch Senator weist den Bahnen für Muskelsinn, Lage und Stellung der Glieder, gesondert von den Bahnen der übrigen Sensibilität, welche durch das Corpus restiforme gehen sollen, mehr den mittleren Theil der Oblongata an, nämlich die Gegend der inneren Formatio reticularis, Schleife und Olivenzwischenschicht (I, 75).

Moeli und Marinesco (I, 83) entwarfen vor kurzem ein Schema für die sensible Leitung in der Brücke, wobei sie zu folgendem Resultat kamen: „In fünf Fällen mit bezüglich der Sensibilität negativem Befund ist 4 mal die Schleife hauptsächlich unbeschädigt oder nicht erweislich beschädigt. Sensibilitätsstörungen der Haut bestanden nicht, wenn die Schleife, bezw. der ventrale Theil der Formatio reticularis frei war.“

Für die centralen Bahnen des Trigeminus bestehen weniger sichere und eindeutige Befunde.

Wegen des vollständigen Erhaltenseins der Schleife und der Beschränkung des Herdes auf die laterale Formatio reticularis erscheint unser Präparat besonders geeignet, unter Heranziehung möglichst vieler und eindeutiger, theils schon oben citirter Fälle, für eine Localisation verwerthet zu werden.

4. Vergleichende Pathologie der Sensibilitätsstörungen, insbesondere der Hemianästhesie bei Herden der Oblongata.

a) Auf Grund von Sectionsbefunden.

I. Unsere Beobachtung. Schwindel und Zusammensinken nach links. „Hinken nach links". Incomplete rechtsseitige Hemianästhesie; Herabsetzung der Tastempfindung auf derselben Seite. Unempfindlichkeit des Rachens. Localisationsgefühl und Reflexe sind erhalten, nur Abschwächung des rechten Abdominalreflexes. Erweiterung der rechten Pupille.

Section: Herd in der linken lateralen Formatio reticularis von der Kerngegend bis in die dorsalen Olivenwindungen mit Betheiligung der Kleinhirnseitenstrangbahn, des Funiculus anterolateralis und des Quintus ascendens.

II. Leyden (I, 15 d) s. Schlinglähmung III. Bei der linksseitigen Hämorrhagie in die obere Medulla oblongata und den unteren Pons am Boden des 4. Ventrikels bestanden folgende sensible Störungen:

Anästhesie der rechten Rumpfseite und Extremitäten. Hypästhesie der linken Stirn und Anästhesie der linken Conjunctiva. Hypästhesie beider Wangen. Berührungsanästhesie, jedoch keine deutliche Analgesie der rechten Gesichtshälfte.

III. Leyden (I, 22) s. Schlinglähmung V. Taubheitsgefühl in den oberen und unteren Extremitäten, sowie in der rechten Gesichtshälfte; etwas später subjective Sensibilitätsstörungen in Gestalt von Formicationen. Keine Ataxie, keine objectiven Sensibilitätsanomalien. Die linke Pupille ist weiter als die rechte. Bulbärsymptome.

Section: Kleiner circumscripter Herd im dorsolateralen Bezirk der Formatio reticularis der rechten Oblongata, überall von den Hypoglossuswurzeln fernbleibend. Der ganze ventrale und mediale Bezirk der Formatio reticularis ist frei. Das Corpus restiforme ist etwas mitergriffen.

IV. Leyden (I, 22) s. oben S. 27. Verlust des Gleichgewichts, Schwindel, Kopfschmerzen. Arm- und Beinbewegungen ungeschickt (kann kein Glas halten). Objectiv ist die Sensibilität völlig intact.

Section: $^1/_2$ Cm. langer Erweichungsherd in der Oblongata, der zu beiden Seiten der Raphe, besonders links gelegen vom Boden des 4. Ventrikels bis zu den Pyramiden reicht. Der Herd überschreitet die Hypoglossuswurzeln nicht; in seiner Peripherie findet sich reactive Demarcation.

V. Wernicke (I, 23). Kopfschmerzen, Schwindel, Flimmern vor den Augen, Hypästhesie des rechten Trigeminus; sonst sind keine Sensibilitätsstörungen bemerkbar. Reizung der Kaumusculatur. Bulbärsymptome.

Section: Ein Tumor im Bereich des linken Facialis-Abducenskerns, lädirt besonders die Gegend des Ventrikelbodens. Die motorische Wurzel und der Kern des Trigeminus, ein Theil der gleichseitigen und der gekreuzten absteigenden Wurzel dieses Nerven sind ergriffen. Von der rechten Seite betheiligt sich nur das hintere Längsbündel. Die Bahn über den Oliven, also der ventrale Theil der Formatio reticularis, ist absolut frei.

VI. Kahler und Pick (I, 33). 50jähriger Mann. Neben anderen Pons- und Oblongatasymptomen wie Dysarthrie u. s. w., findet sich Ataxie der rechten Extremitäten. Keine tieferen Störungen der Tast-, Schmerz- und Temperaturempfindung. Parästhesien der rechten Körperhälfte, später Abschwächung von Temperatur- und Druckempfindung.

Section: Hämorrhagischer Herd im untersten Pons, der an der Raphe und nahezu nur links von derselben liegt, er erreicht nirgends den Boden des 4. Ventrikels.

VII. Kahler (I, 34). 59jähriger Mann. Plötzlich auftretender Schwindel, rechtsseitige Parästhesien und Ataxie der rechten Extremitäten; ebendaselbst Abschwächung der Orts- und Druckempfindung. Weitere Sensibilitätsstörungen werden nicht vermerkt. Sonst nur noch Bulbärsymptome motorischer Art.

Section: Erweichungsherd im unteren Pons und in der oberen Medulla oblongata, zu beiden Seiten der Raphe, jedoch vorwiegend links gelegen.

VIII. Senator (I, 38), s. auch Schlinglähmung VIII. Plötzlich auftretender Schwindel. Empfindungslähmung der linken Gesichts- und rechten Körperhälfte; Neigung nach links zu fallen. Steigerung der linksseitigen Hautreflexe. Träger Stuhlgang. Livides Aussehen der rechtsseitigen Extremitäten, jedoch keine Temperaturdifferenz der beiden Seiten. Keine Muskelsinnstörungen. Bulbärsymptome.

Section: Erweichte Partie in der linken Oblongata, die in der Hauptsache lateral gelegen, folgende Bahnen zerstört: Corpus restiforme mit angrenzendem Keilstrang und Seitenstrang; die aufsteigende Quintuswurzel; den motorischen Vaguskern und die Gegend der Vaguswurzeln. Frei sind die dorsalen Kerne, Oliven und Nebenoliven, die Schleife und im wesentlichen die medio-ventrale Formatio reticularis.

IX. Hunnius Fall I (cit. bei I, 83). Die Tastempfindung ergiebt nicht die geringste Abweichung von der Norm.

Section: Das laterale Feld der Formatio reticularis der Brücke ist frei. Abgesehen von Störungen der motorischen Regionen ist die Schleife verschiedentlich ergriffen.

X. Hunnius Fall V (cit. bei I, 83). Abgesehen von motorischen Lähmungen, ist die Sensibilität der rechten Körperhälfte ganz aufgehoben.

Section: Herd im caudalen Ende der linken Brückenhälfte, zerstört das ganze motorische Feld bis 3 Mm. unter dem Boden der Rautengrube und 2—3 Mm. von der basalen Brückenfläche.

XI. Etter (I, 42). Ausser Bulbärsymptomen keine Ataxie, keine Störung von Schmerz- und Tastempfindung.

Section: Ein zu beiden Seiten der Raphe ziemlich median gelegener Herd der Brücke zerstört die Gegend der VI. Kerne, der VII. Kerne, den ventralen Vaguskern, den XII. Kern und die Haubenregion zwischen Abducens und Facialis.

XII. De Jonge (I, 45). Plötzlich entstehende rechtsseitige Hemiplegie und Hemianästhesie; Diabetes mellitus. Keine Angaben über Störungen der Coordination und des Muskelsinnes.

Section: Ein die linke Substantia gelatinosa einnehmender und allseitig überschreitender Tuberkel, der, unterhalb der linken Olive beginnend, sich bis zum ersten Cervicalnerven erstreckt.

XIII. P. Meyer (I, 44). Apoplectiform entstandene, vorübergehende linksseitige Extremitätenparese mit zurückbleibenden, in die Categorie der Ataxie gehörigen Bewegungsstörungen des Arms. Anästhesie der linken Körperhälfte, die im Gesicht geringer ist, als in den Extremitäten. Hyperästhesie der rechten Gesichtshälfte.

Section: Hämorrhagischer Herd in den zwei unteren Dritteln der rechten Brückenhälfte und in der Oblongata, nur in der Haube. Secundäre Degeneration nach unten, besonders in Schleife und Olive.

Der rechte Trigeminuskern ist fast ganz intact; zerstört sind nur Fasern, die vom Locus coeruleus zum gekreuzten V. gelangen, und solche die von der V. Wurzel zur Raphe ziehen als Verbindung zum gekreuzten sensiblen Quintuskern und zur Portio major.

Im unteren Ende des Herdes liegen noch die obersten Partien von Olive und Corpus restiforme.

XIV. Senator (I, 46) s. auch Schlinglähmung IX. Rechtsseitige Hypalgesie, Thermanästhesie und Aufhebung des Muskelgefühls. Vasomotorische Störung in der rechten Hand. Während die Hautreflexe auf der rechten Seite herabgesetzt sind, sind die Sehnenreflexe daselbst gesteigert. Deutliche Anästhesie im zweiten Ast des linken Trigeminus. Motorische Bulbärsymptome.

Section: Ein Erweichungsherd der linken Oblongata zerstört, abgesehen von den Bulbärkernen, Schleifenschicht, motorisches Feld der Haube, den medialen Theil des Corpus restiforme und mediale Olivenantheile; in seinem unteren Ende auch die aufsteigende Quintuswurzel und die Kleinhirnseitenstrangbahn.

XV. Lemcke (I, 47), s. auch Schlinglähmung X. Bulbärsymptome; linke Pupille weniger eng als rechts. Steigerung der Reflexe linkerseits; linksseitige Rumpf- und Extremitätenhyperästhesie.

Section: In der Oblongata hämorrhagischer Herd links nahe der Medianlinie; beiderseitige Gefässdilatation und Hyperämie der Oblongata.

XVI. Bleuler (I, 52) s. auch oben S. 25. Acut entstandene völlig linksseitige Anästhesie und rechtsseitige Gesichtsanästhesie, ausserdem Bulbärsymptome. Von Muskelsinnstörungen wird nicht gesprochen, doch waren feinere Arbeiten mit den Händen unmöglich. (Anästhesie!)

Section: Ein Herd in der ganzen Ausdehnung der rechten Brückenhälfte, der die drei äusseren Viertel der motorischen Formatio reticularis fast völlig zerstört, und besonders in der Gegend des V. Kerns sich ausdehnt. Die mediale Schleife ist erhalten.

XVII. Féréol (I, 11). Rechtsseitige Hemiplegie und Hemianästhesie infolge eines kirschkerngrossen Tuberkels in der Haube des linken untersten Brückenendes. Die Mittellinie wird nur durch ein Fünftel des Tumors überschritten.

XVIII. Desnos (I, 10). Vollständige rechtsseitige Hypästhesie bei haselnussgrossem linksseitigem Ponsherd.

XIX. Thomson (cit. bei I, 52), s. auch Schlinglähmung II. Hypästhesie und Parese der linken Körperhälfte, sonst nur Bulbärsymptome.

Section: Tumor in der rechten oberen Oblongata und dem unteren Pons, augenscheinlich hauptsächlich lateral in der Formatio reticularis gelegen.

XX. Vulpian (I, 56). Rechtsseitige Gesichts-, linksseitige Körperanästhesie. Leichte Parese der rechten Extremitäten.

Section: Erweichungsherd 6 Mm. unterhalb des Pons, hinter der rechten Olive, von derselben durch eine schmale Schicht gesunden Gewebes getrennt. Das Corpus restiforme erweicht und die aufsteigende Quintuswurzel theilweise zerstört. Obliteration der rechten A. cerebelli inf. post.

XXI. Goldscheider (I, 73). Ataxie des linken Armes und Muskelsinnstörungen im rechten Arm. Im Gesicht ist die Sensibilität für Schmerz und Berührung gut erhalten. Die unteren Extremitäten sind nicht untersucht. Ferner Paresen, Schlinglähmung und weitere Bulbärsymptome.

Sectionsbefund: Ein Herd in der oberen Oblongata umfasst links einen grossen Theil der Pyramiden und Schleifenschicht bis an den Boden des 4. Ventrikels, die Kerngegend und die mediale Partie der motorischen Haubenregion. Rechts sind ebenfalls Pyramide, Olive und Schleife bis zum Boden des 4. Ventrikels afficirt. Ausserdem findet sich noch ein kleiner Degenerationsherd zwischen Olive und aufsteigender Quintuswurzel; die dem Herd angrenzende motorische Haubenfeldgegend ist ebenfalls nicht normal. Die Corpora restiformia sind frei, dagegen ist der obere Theil der linken Olive degenerirt.

XXII. Senator (I, 75), s. auch Schlinglähmung XI. Kriebeln und Hypalgesie in der linken Gesichtshälfte. Subjective Sensibilitätsstörungen in beiden Armen. Die Hautreflexe der linken Seite sind zwar vorhanden, doch ist insbesondere der Cremasterreflex schwächer; gröbere Sensibilitätsstörungen bestehen nicht. Der Muskelsinn ist überall vorhanden.

Section: Herd in der linken Medulla oblongata mit einem grössten Breitendurchmesser von 4 Mm.; von der Mittellinie ist er $2\frac{1}{2}$, von der Olive und der Seite der Oblongata 1 Mm. entfernt; weiter oben liegt der nur $1\frac{1}{2}$ Mm. breite Herd zwischen Olive und aufsteigender Quintuswurzel, im oberen Ende noch mehr dorsolateral, auch die Peripherie der Radix ascend. V. schädigend. Punktförmige Blutungen im Corpus restiforme.

XXIII. Bircher (cit. bei I, 83). Aufhebung der Schmerzempfindung. Die Section ergab einen der Schleife naheliegenden Herd in der Haube.

XXIV. Eisenlohr (I, 79). Bei fast völliger Anästhesie des rechten Vorderarms findet sich ein erbsengrosser Eiterherd in der Medulla oblongata zwischen Olive und Ventrikeloberfläche linkerseits.

XXV. Reinhold (I, 101), s. auch Schlinglähmung XII. Zuerst linksseitige Flimmerskotome und Sensibilitätsstörungen im linken Arm. Dann Herabsetzung der Sensibilität an der linken Körperhälfte mit Hyperästhesie an der linken Halshaut. Von Seiten des Trigeminus keine deutlichen Störungen. Ataxie des rechten Arms und leichte rechtsseitige Bewegungsataxie. Störungen des Muskelsinns sind fraglich.

Section: Ein zwanzigpfennigstückgrosser Herd zerstört unten die Kleinhirnseitenstrangbahn, das ventrale Ende der aufsteigenden Quintuswurzel, die Fibrae arcuatae internae, den seitlichen Theil der Formatio reticularis. Weiter oben ist die Schleifenfaserung in der Pyramidengegend ergriffen; in der Olivenmitte ist die Schleife fast ganz zerstört, und am obersten Ende ist noch ein grosser Theil derselben sowie fast zwei Drittel der V. Wurzel degenerirt. In seiner capitalen Spitze vernichtet der Herd die Gegend zwischen Oliven und Corpus restiforme.

Die aufsteigende V. Wurzel ist nie völlig durchbrochen, während die rechte Olive so gut wie frei, das Solitärbündel ganz frei bleibt.

Verwerthung der Befunde.

Wenn wir die Sensibilitätsstörungen in diesen 25 Fällen einschliesslich des unseren trennen nach der Qualität in Störungen des Muskelgefühls und der Coordination einerseits und in Anomalien der Hautsensibilität andererseits, so ergiebt sich ein ziemlich einheitlicher Befund bezüglich der lädirten Nervenbahnen.

In 10 Beobachtungen (I, II, VIII, X, XVI, XIX, XX, XXII, XXIII, XXIV) finden wir die Erkrankung lediglich in der Formatio reticularis und zwar sowohl in ihrer ganzen Ausdehnung, als besonders in der ventralen Gegend des motorischen Haubenfeldes localisirt. Die dabei beobachteten Symptome beziehen sich nur auf Störungen der cutanen Sensibilität, während Alterationen des Muskelgefühls und der Coordination dabei nicht bemerkt wurden, bezw. nicht vermeldet sind.

Andererseits haben wir nur 4 Fälle (IV, VI, VII, XXI) von reiner Schleifenentartung, bei der allein Symptome von Seiten der Muskelsensibilität auftraten. In Nr. XXI beschränkt sich der Herd auch nicht ganz auf die Schleife, sondern greift auf die mediale Partie der motorischen Formation über. Eine kleine Erweichung in der lateralen Formation scheint keine augenfällige Erscheinungen verursacht zu haben.

Bei drei Kranken, wo sich die Schleife allein ergriffen zeigte, bestanden keine Muskelsinn- oder Coordinationsstörungen, doch ist dabei zu beachten, dass wir keinen genauen Aufschluss über die Extensität der Erkrankung dieses Gebietes erhalten (Nr. IX, XI, XV).

In allen diesen 7 Fällen von reiner Schleifenaffection finden wir auch keine Störungen irgend welcher Art der Hautsensibilität.

In 5 weiteren Präparaten (XIII, XIV, XVII, XVIII, XXV) bestehen grössere Herde, welche eine ganze Haubenhälfte in schwer abzugrenzender Weise lädiren und immer die cutane Sensibilität beeinträchtigen; Muskelsinnanomalien treffen wir dagegen nur in dreien dieser Fälle (XIII, XIV, XXV), wobei zweimal die Schleife als ergriffen bezeichnet wird (XIV, XXV).

Die 3 noch zu erwähnenden Befunde (III, V, XII) sind dadurch ausgezeichnet, dass der Herd sich ausschliesslich auf die dorso-laterale Partie der Formatio reticularis beschränkt. In Nr. V finden wir nur die Sensibilität des anderseitigen Trigeminusgebiets alterirt; in Nr. III bestehen nur subjective Sensibilitätsstörungen, die wir wohl als Fernwirkung des kleinen Herdes auffassen dürfen; und in Nr. XII mit einseitiger Hemianästhesie haben wir mit der schwer zu bestimmenden Druckwirkung eines Tumors zu rechnen.

In keinem der 3 Fälle waren übrigens Ataxie oder Muskelgefühlsanomalien verzeichnet, ein Phänomen, das auf den medianen Verlauf dieser Bahnen zu deuten scheint.

Endergebniss aus der Vergleichung der Sectionsbefunde.

Wir kommen demnach zu demselben Resultat wie Senator und Goldscheider: In der Medulla oblongata verlaufen die Bahnen für Muskelsinn und Coordination in der gekreuzten Olivenzwischenschicht, bezw. der medialen Schleife.

Ueber die Hautsensibilität lässt sich nur das Eine mit Sicherheit sagen: In der Oblongata verlaufen die Bahnen der cutanen Sensibilität nicht in der Olivenzwischenschicht, sondern in der gekreuzten Formatio reticularis, deren ganzen ventralen Bezirk sie wahrscheinlich occupiren.

Denselben Weg nehmen augenscheinlich die centripetalen, auf's vasomotorische Centrum wirkenden Fasern.

Eine feste Abgrenzung der Bahnen für die einzelnen Gefühlsmodalitäten ist für die Oblongata noch nicht möglich.

Ueber die Tastsinnbahnen u. s. w. s. u. S. 41.

Das Endergebniss der Untersuchungen von Moeli und Marinesco: „Sensibilitätsstörungen der Haut bestanden nicht, wenn die Schleife, bezw. der ventrale Theil der Formatio reticularis frei war", befindet sich mit dem unsrigen durchaus nicht im Widerspruch.

b) Klinische Fälle.

Der Vollständigkeit halber sind noch einige rein klinische Beobachtungen anzuschliessen, aus denen zur Evidenz der getrennte Verlauf beider grossen Bahnen hervorgeht.

XXVI. Reinhold, Fall III (I, 101). Geringe Störung der linksseitigen Hautsensibilität, weniger des Gesichts. Ausgesprochene linksseitige Muskelsinnstörung, ataktischer Gang, Romberg's Phänomen. Aufhebung

des linken Bauchreflexes; Schwindelgefühl; normale Rachensensibilität. Symptome einer Bulbäraffection.

Die Ataxie bessert sich; die Sensibilitätsstörung besteht noch nach 2 Jahren unverändert. Keine Section.

XXVII. Remak (I, 41). Schlaganfall ohne Bewusstseinsverlust. Kältegefühl der linken Extremitäten; in der rechten Gesichtshälfte Taubheit und Schmerzen. Schwindel und Neigung nach rechts zu fallen. Die Schmerz- und Temperaturempfindung in Rumpf und Extremitäten ist links genau bis zur Medianlinie herabgesetzt. Später tritt Analgesie der rechten Gesichtshälfte hinzu, auch in Wangen und Zunge, besonders aber auf der Stirn und dem Bulbus. Die Pupillen sind eng und reagiren undeutlich. Tastsinn, Drucksinn, stereognostisches Gefühl und Muskelsinn sind normal. Keine Veränderung der Reflexe. Hemiparesis sinistra mit Betheiligung des linken Mundfacialis. Schlucken, Articulation und Phonation sind gut.

Klinische Diagnose: Circumscripte rechtsseitige Ponserweichung, welche die Trigeminusfaserung mit ergriffen hat.

XXVIII. Strümpell (I, 39). Plötzlich auftretende Bulbärlähmung. Totale rechtsseitige Facialisparalyse, geringere rechtsseitige Zungenparese. Totale Anästhesie der linken Gesichts- und Körperhälfte mit subjectiver Wärmeempfindung. Gehör, Geschmack, Sprache normal. Keine Muskelsinnstörungen. Sämmtliche Symptome verlieren sich allmählich, zuletzt die Schlinglähmung.

Klinische Diagnose: Rechtsseitiger hämorrhagischer Herd im unteren Pons.

XXIX. Mann (I, 85). Hypästhesie der linken Rumpf- und rechten Gesichtshälfte, brennende Schmerzen von quälendem Charakter in den hypästhetischen Stellen. Schwindel nach rechts. Rechtsseitige Stimmbandlähmung.

Klinische Diagnose: Thrombotische Verlegung der rechten Arteria cerebelli inf. post. Sitz der Läsion in der Gegend der aufsteigenden Quintuswurzel, des Corpus restiforme und der austretenden Accessoriuswurzeln.

XXX. T. Cohn (I, 89). Schwäche und todtes Gefühl der rechten Körperhälfte. Unbeholfene Sprache, Verschlucken, Schmerzen im rechten Hypochondrium. Schwindelgefühl.

Die Musculatur der rechten Extremitäten und des linken Beins ist schwach, es bestehen jedoch keine Paresen. Analgesie und Thermanästhesie der linken Rumpfseite von der 7.—8. Rippe an. Im linken Arm ist das Tastgefühl nicht vorhanden. In den rechten Extremitäten besteht eine an Intensität schwankende Muskelsinnstörung. Im Gebiet des 2. und 3. Astes des rechten Trigeminus besteht Hypästhesie. Die rechte Nasolabialfalte ist verstrichen, und die rechte Wange wird weniger bewegt. Sensible und motorische Lähmung des rechten Gaumens, Rachens und Stimmbandes. Keine Störung von Seiten der anderen Hirnnerven. Rachenreflexe nicht auslösbar.

Klinische Diagnose: Während Cohn eine Thrombose der A. cerebelli inf. post. sinistra annimmt und den Herd in die linke Med. oblon-

gata über die Kreuzung der Hirnnerven verlegt, um sich die Schwäche der rechten Extremitäten — es bestanden keine Paresen — leichter erklären zu können, möchten wir eher an eine rechtsseitige Thrombose dieser Arterie denken, mit Herd in der lateralen Formatio reticularis im Bereich der austretenden Gehirnnervenwurzeln, der aufsteigenden Wurzel des Quintus und der sensiblen gekreuzten Bahnen für Rumpf und Extremitäten. Zur Erklärung der Ataxie brauchen wir nicht das contralaterale Corpus restiforme, sondern können sehr gut eine Läsion der die Formatio reticularis durchquerenden inneren Bogenfasern mit der auftretenden rechtsseitigen Ataxie in Verbindung bringen. Wollten wir das Corpus restiforme anschuldigen, so käme immerhin das gleichseitige in Betracht, wie wir in allen Fällen von Verletzung des Corpus restiforme beobachten können.

Auf die Integrität der Schleifengegend dürfen wir wohl aus dem Fehlen von Muskelstörungen auf der Seite der alterirten Sensibilität schliessen.

In den 4 Fällen (XXVII—XXX) haben wir Störungen der cutanen Sensibilität ohne Anomalien des Muskelsinns überhaupt oder wenigstens derselben Seite (XXX). Auch für Nr. XXVI müssen wir annehmen, dass eine wirkliche Zerstörung nur die Bahnen der Hautsensibilität betroffen hat; deshalb weisen sie allein noch nach 2 Jahren dieselbe Ausfallserscheinung auf, während die Muskelgefühlsbahnen wohl nur durch Druck oder reactive Entzündung beeinträchtigt waren, da die Ataxie sich besserte.

Schlussfolgerung für die Bahnen des Tastgefühls.

Die Bahnen für das Tastgefühl und ihm verwandte Empfindungen dürften wohl noch am meisten medial in der Formatio reticularis gelegen sein; so sehen wir bei unserem lateralen Herd nur Abschwächung des Tastsinns und erhaltene Druck- und Localisationsempfindung.

Bei Remak's Patienten (XXVII) mit augenscheinlich lateral gelegenem Herd sind Muskelgefühl, stereognostisches Gefühl, Druck- und Tastempfindung normal und in dem von Kahler und Pick (VI) mit an der Raphe gelegenem linksseitigem Herd besteht zunächst nur Ataxie und keine Störungen der Hautsensibilität, später Abschwächung von Druck- und Temperaturempfindung, die vielleicht durch die in nächster Nähe des Herdes sich einstellende reactive Entzündung hervorgerufen wurde.

In einem anderen Falle Kahler's (VII) bestand bei einem medianen Herd ausser Ataxie eine Abschwächung von Orts- und Druckempfindung und rechtsseitige Parästhesien.

Betheiligung des Trigeminus an der Hemianästhesie.

Die aufsteigende Quintuswurzel soll die Gefühlseindrücke des Gesichtes vermitteln. Trotzdem sie in unserem Präparate, wenn auch

nur geringen, so doch entschiedenen Antheil an der Erweichung hat, so finden wir doch keine weiteren Symptome von linksseitiger Trigeminusaffection, als etwa die Betheiligung an der totalen Rachenanästhesie.

Auch bei Reinhold (Nr. XXV) waren fast zwei Drittel der aufsteigenden Wurzel degenerirt, ohne dass darauf bezügliche Symptome auftraten.

Es wird dabei an die Bemerkung Wernicke's erinnert, dass man bei Läsion der aufsteigenden Quintuswurzel nur unvollständige Quintuslähmung erwarten dürfe, da nur oben sämmtliche Fasern betroffen werden können. Um so auffälliger ist die Anästhesie im contralateralen Trigeminusgebiet.

Während Vulpian (I, 56) die Hemianästhesia alternans geradezu als charakteristisches Symptom einer Läsion des verlängerten Marks hinstellt und zwar insbesondere bei acuten Erweichungen im Gebiet der Arteria cerebelli inf. post., einer Arterie, die auch bei unserem Patienten durch Thrombose eines ihrer Medullaräste die Erweichung hervorrief, hat schon Wernicke (V) bei linksseitigem Tumor des unteren Pons und der oberen Oblongata rechtsseitige Trigeminushypaesthesie beobachtet bei Intactsein des gleichseitigen Quintus. Er macht dafür die gekreuzte absteigende Wurzel verantwortlich, die in seinem Fall mitbetroffen war, und zwar soll eine Läsion derselben Herabsetzung der Empfindung in allen 3 Aesten und in allen Qualitäten bedingen. Er hält es nicht für wahrscheinlich, dass ein Ergriffensein der Raphe unterhalb des Trigeminusaustrittes eine solche einseitige Lähmung hervorrufen könne.

In unserem Falle ist weder die Raphe noch die gekreuzte, absteigende Wurzel Meynert's ergriffen, ebenso ist die Schleife völlig intact, in der Edinger u. A. die gekreuzten centralen Fasern der sensiblen Hirnnerven verlaufen lassen.

Hösel (I, 90), der im übrigen den sensiblen Trigeminuskern und die Hinterstrangskerne auf eine Stufe stellen möchte, räumt weiter oben den centralen Trigeminusfasern ein Markfeld ein, das zwischen Bindearm und Locus coeruleus der anderen Seite gelegen ist und das mit dem Kern durch sich in der Raphe kreuzende Bogenfasern in Verbindung steht, also ein der Formatio reticularis angehöriges Gebiet.

Aus unserem Befund müssen wir schliessen, dass noch in der Oblongata die centrale sensible Trigeminusbahn mit den sensiblen Bahnen der anderen Nerven in naher räumlicher Beziehung steht und dass wohl für die ganze Länge der aufsteigenden Quintuswurzel Fasern aus dieser allgemeinen

sensiblen Bahn die Raphe kreuzen, um zu den Ganglienzellen des contralateralen sensiblen Kerns zu gelangen.

Wir haben also für den sensiblen Theil des Trigeminus das gleiche Verhalten wie bei den sensiblen Rückenmarksnerven:

Hintere Wurzelfasern — aufsteigende (n. Edinger absteigende) Trigeminuswurzel.

Ganglienzelle des Hinterhorns derselben Seite — Ganglienzelle der Substantia gelatinosa.

Kreuzung; Seitenstränge und Formatio reticularis der gekreuzten Seite — Formatio reticularis der gekreuzten Seite.

Auch unter den citirten Befunden treffen wir ähnliche Erscheinungen.

Totale linksseitige Gesichts- und Körperanästhesie finden wir in Strümpell's Fall (Nr. XXVIII), der allerdings nicht die Probe der Section bestanden hat. Es wurde ein rechtsseitiger Herd im unteren Pons angenommen.

In Nr. XVI, wo die 3 lateralen Viertel der Formatio reticularis von einem durch die ganze rechtsseitige Brücke sich erstreckenden Herd eingenommen werden, besteht völlige Hemianästhesie und auch rechtsseitige Trigeminushypästhesie wegen der die rechte Trigeminuswurzel tangirenden Lage des Herdes.

Aehnlich liegen die Verhältnisse in Nr. XIV, dabei ist allerdings das ganze linke Haubenfeld der Oblongata lädirt; in Nr. XIX augenscheinlich nur die laterale Gegend.

Bei Nr. XVII und XIII war durch einseitigen Haubenherd in der unteren Brücke ebenfalls Anästhesie der contralateralen Körperhälfte bedingt; für die in Nr. XIII bestehende geringere Gesichtsanästhesie nimmt Meyer an, dass die centralen Trigeminusfasern sich noch nicht völlig den anderen sensiblen Bahnen angeschlossen haben.

Jedenfalls entnehmen wir aus der Thatsache, dass bei einseitigen Herden der Oblongata und des unteren Pons einmal rein einseitige Hemianästhesie, ein andermal gekreuzte und wiederum Hemianästhesie und anderseitige Gesichtsanästhesie bestehen kann, dass die Bahnen des gekreuzten sensiblen Trigeminus, der gekreuzten Körpersensibilität und der aufsteigenden gleichseitigen Trigeminuswurzel wohl in allernächster Nähe, jedoch nicht in einem gemischten System verlaufen.

C. Erörterung anderer bei unserem Kranken beobachteter Symptome.

a) Die Parästhesien.

Mann (I, 64) macht darauf aufmerksam, dass der Herd nur zu irgend einem Punkt der sensiblen Bahn in räumliche Beziehung zu

treten braucht, um Schmerzen auszulösen, gleichviel ob der davon betroffene Bezirk normale Hautempfindung hat oder nicht.

Unsere Parästhesien können wir nicht in directen Zusammenhang mit dem Herd bringen. Nun ist auch eine Fernwirkung durch Druck auf die contralateralen Bahnen wohl auszuschliessen, dagegen müssen wir daran denken, dass die auch in der rechten Oblongatahälfte gefundenen Gefässwandveränderungen und mikroskopischen Infiltrationen eine Irritation der betreffenden Bahnen bewirken können durch eine damit zweifellos verbundene Störung der Gewebsernährung. Damit lassen sich auch die vor dem Anfall auftretenden Schmerzen im rechten Bein und der rechten Brust erklären, während nach der Ausschaltung dieser Bahnen durch den Herd zunächst die linksseitigen Parästhesien in den Vordergrund traten.

Es liegt also nahe, für central entstehende Schmerzen auch die durch die Arteriosclerose hervorgerufenen feineren Veränderungen verantwortlich zu machen.

b) Schwindel und Zusammenbrechen nach der Herdseite.

Dieses in unserem Fall nur am Anfang hervortretende Symptom treffen wir mehrmals bei anderen Autoren und zwar häufig als dauernde Erscheinung.

Ueberall ist dabei das gleichseitige Corpus restiforme erheblich geschädigt; in unserem Fall, wo der Strickkörper vom Herd nur wenig angegriffen wird, ist die zu ihm tretende Kleinhirnseitenstrangbahn jedoch stark degenerirt.

c) Die Angabe des Patienten, dass er „nach links hinke“ ist schwer mit dem objectiven Befund zu vereinigen, da die motorische Kraft wie die Coordination der Extremitätenmusculatur nicht nachweislich verändert war. Vielleicht ist dieses Gefühl des Hinkens ein Ausdruck für die Gleichgewichtsstörung, die durch die Läsion der Olive, der Kleinhirnseitenstrangbahn oder des Corpus restiforme verursacht wird. Möglicherweise hatte auch die Unterbrechung einiger die Formatio reticularis kreuzenden Hinterstrang-Schleifenfasern eine gewisse Unsicherheit der unteren Extremität derselben Seite zur Folge.

d) Die Pupillendifferenz.

Auf die Erweiterung der rechten Pupille als Bulbärsymptom ist wohl kein besonderes Gewicht zu legen. Wie bei vielen Nervenkrankheiten und Psychosen begegnen wir häufig auch bei der acuten Bulbärparalyse Veränderungen der Pupillenweite und auch der Reaction.

Brown Séquard lässt Pupillenverengerung von Trigeminusreizung herrühren, andererseits ist auch Pupillenerweiterung bei Trigeminusreizung durch Ponsherde beschrieben, so von Corazza (I, 4). Leyden (I, 22) fand bei Sensibilitätsstörungen im Gebiet des rechten Trigeminus und der linken Extremitäten Erweiterung der linken Pupille. In Nr. XV besteht bei linksseitiger Hyperästhesie und Reflexsteigerung auch linksseitige Mydriasis.

Bei linksseitiger Ponshämorrhagie fand Eichhorst (I, 14) linksseitige Trigeminushypästhesie und enge, nicht auf Licht reagirende Pupillen.

Die Befunde widersprechen sich so sehr, dass es zu gewagt wäre, die Pupillenerweiterung etwa als Symptom einer reflectorischen Reizung des Sympathicus, bezw. als Lähmung der Pupillarfasern des Oculomotorius hinzustellen.

e) Abschwächung des Bauchreflexes, sowie auch der anderen Hautreflexe, eventuell sogar Aufhebung derselben auf der Seite der Sensibilitätsstörung ist ein, wenn nicht constantes, so doch häufiges Symptom.

In unserem Fall ist wohl ebenfalls die medulläre Anästhesie für die Abschwächung des Abdominalreflexes verantwortlich zu machen und nicht die Erkrankung der Rückenmarkswurzeln, da die der Auslösung des Reflexes dienenden Intercostalnerven VIII—XII (Dinkler II, 30) nicht mehr im erkrankten Wurzelgebiet liegen.

f) Die vorübergehende Parese der motorischen rechtsseitigen Hirnnerven, des Facialis und Hypoglossus

hat nicht nur in sofern Interesse, als die Fernwirkung, die wir dabei wohl annehmen müssen, sich nicht auf die Hirnnerven der lädirten, sondern der gekreuzten Seite erstreckt.

1. Die Hypoglossusparese.

In unserem Fall existirt sogar eine geringe Schädigung des linken Hypoglossuskerns, ohne Symptome linksseitiger Hypoglossusparese hervorzurufen. Wir können unseren Befund nur denjenigen Senator's anreihen, der einmal bei Läsion des rechten Hypoglossuskerns linke Hypoglossusparese fand; ein anderes Mal beschädigt ein rein linksseitiger Herd den Kern und die Wurzelfasern des linken Hypoglossus, während aus dem Abweichen der Zunge nach rechts eine rechtsseitige Hypoglossusparese diagnosticirt wurde. Dreimal finden wir also den der Parese contralateralen Kern ergriffen.

Senator citirt nur zwei Berichte von Senac (I, 1, 2) und

Mahot, in denen bei einseitigem Brückenherd mit gleichseitiger Facialislähmung gekreuzte Zungenlähmung bestand. . .

Dabei könnten ja wohl gekreuzte centrale Hypoglossusfasern in Betracht kommen. Aber selbst bei der Annahme, dass unmittelbar cerebralwärts vom Kern die Kreuzung stattfindet, ist es schwer, sich vorzustellen, dass von den zunächst in der Raphe verlaufenden centralen Fasern beider Seiten nur die der contralateralen Seite betroffen sein sollten. Eine Kreuzung der aus dem Kern austretenden Fasern direct zur Wurzel der anderen Seite kann, bis jetzt wenigstens, für den Hypoglossus ebenfalls nicht angenommen werden.

Wollen wir also die Kernläsion mit der beobachteten Functionsstörung der anderen Seite in Verbindung bringen, so können wir nur eine Störung der coordinirenden Zellen und Bahnen dafür verantwortlich machen; eine Ansicht, der allerdings die anatomische Grundlage bislang noch fehlt.

2. Die Facialisparese.

In einer ähnlichen Lage der Ungewissheit befinden wir uns bezüglich der Facialisparese.

Zwar ist die Abhängigkeit der Function des Mundfacialis vom Hypoglossuskern genügend constatirt, während wir die Innervationsfasern für den Orbicularis oculi nicht in Connex mit dem XII. Kern zu bringen vermögen, denn selbst in Fällen, wo der Herd bedeutend mehr mittelhirnwärts liegt als in dem unsrigen, begegnen wir nur einer unteren Facialislähmung.

Dem gegenüber bestehen zwei Befunde Remak's (I, 74) von Mitbetheiligung des Augenfacialis bei der typischen Bulbärparalyse; in dem einen zur Untersuchung gelangenden Nervensystem waren die Hirnnervenwurzeln und der Kern des Oculomotorius durchweg gesund.

In einer neueren Arbeit führt jedoch Remak selbst als Beweis für die centrale Affection des Facialis (I, 84) die Betheiligung des Orbicularis oculi an, dieses „Signe de l'orbiculaire", das nach Revilliod (I, 65) für die meisten hemiplegischen Facialislähmungen charakteristisch sein soll.

Andererseits ist auch wohl nicht daran zu denken, dass man eine weitere Schädigung verantwortlich machen muss, die sein nach Mendel's Untersuchungen im Oculomotoriuskern gelegenes Centrum, bezw. die von dort im hinteren Längsbündel zur Facialiswurzel verlaufenden Fasern betrifft.

Bezüglich des Stirnfacialis, der sich an der Parese nicht betheiligt, kommt Brasch auf Grund seiner Untersuchungen (I, 81)

zum Schluss, dass dessen Fasern erst unterhalb des Facialiskerns zum Stamm des Nerven hinzutreten.

Wir haben also hinreichend Grund, uns gegen die Zersplitterung des Facialissymptoms zu verwahren und eine einheitliche Affection der centralen Facialisfasern anzunehmen; damit erklärt sich auch das baldige Zurückgehen der Parese.

Höchst wahrscheinlich ist dieselbe reflectorischer Natur und durch Ausschaltung der centripetalen Reflexfasern des Trigeminus hervorgerufen.

So lässt Bechterew die unwillkürlichen mimischen Bewegungen mittels des Sehhügels zu Stande kommen und die Leitungsbahnen derselben in der Haube verlaufen.

Auch Wernicke bringt Facialisanomalien mit Trigeminusläsionen in Zusammenhang, und Bernhardt (I, 74) erwähnt einen Fall von activer Unbeweglichkeit, hingegen reflectorischer Action des Orbicularis oculi. Anderenfalls bleibt es unbenommen, die für die Symptomatik der acuten Bulbärparalyse durch Oppenheim und Siemerling genügend discreditirte Arteriosklerose auch hier anzuschuldigen.

D. Die Differenz im Fortschreiten der Arteriosklerose.

Es erübrigt nur noch, auf die stärkere rechtsseitige Entwickelung der Arteriosklerose hinzuweisen, welche der bei einer etwaigen Affection der Vasomotoren betroffenen Seite entsprechen würde.

Thoma führt die Genese der Arteriosklerose auf eine Abnahme der Leistungsfähigkeit der contractilen Elemente der Arterienwandung zurück und fasst die Verdickung derselben als Compensationsvorgang auf.

Man kann sich nun wohl vorstellen, dass durch den Medullarherd centripetale, aufs vasomotorische Centrum wirkende Bahnen durchbrochen wurden, die im Normalen einen gewissen Tonus der Gefässwand bewirken. Die durch Aufhebung dieses Gefässmuskeltonus hervorgerufene Erweiterung der Gefässlumina tritt dann als besondere Schädlichkeit zu der allgemeinen senilen Disposition hinzu und hat auf der betroffenen Seite auch gesteigerte compensatorische Bindegewebsneubildung zur Folge. Bisher finden wir in der Literatur keinen Beleg für den Zusammenhang dieser Erscheinung mit der Läsion von Gefässnerven, bezw. Centren in der Medulla oblongata. Wir erinnern nur an die Befunde von Wolff und Eulenburg, die bei Hemiplegien auf der betroffenen Seite Abflachung der sphygmographischen Curven constatirten.

E. Pathologischer Charakter des Processes.

In ätiologischer Hinsicht fassten wir den Process in der Oblongata als durch Gefässverstopfung bedingt auf, obgleich ein thrombosirtes Gefäss mit Sicherheit nicht nachzuweisen war. Hauptsächlich wurden wir dazu veranlasst durch den Befund an den Gefässwänden, die Verdickung und die adventitielle Infiltration; auch gab sich der Herd makroskopisch als eine weisse Erweichung mit centraler Resorption ohne weitere entzündliche Erscheinungen zu erkennen.

Die anderen in Betracht kommenden Möglichkeiten einer Hämorrhagie und einer genuinen Encephalitis der Oblongata, wie sie Friedmann (I, 72) beschreibt, müssen wir ausschliessen.

Erstere führt meist rasch zum Tode, wie der Fall von Lemcke zeigt, und sämmtliche früheren Beobachter, denen sich Leyden in seinem Lehrbuch (I, 15e) anschliesst, hervorheben. Der hämorrhagische Insult ist ausgedehnter und hebt mit Bewusstlosigkeit an. Ausserdem fehlen im Herd Reste des ausgetretenen Blutes, Hämosiderin und Hämatoidin, wie sie in solchen Fällen sich gewöhnlich vorfinden.

Die genuine Bulbärmyelitis oder Myelomalacie auf entzündlicher Basis mit im Allgemeinen subacutem Beginn liegt auch nicht vor. Dagegen spricht nicht nur der absolut fieberlose Verlauf der Krankheit bis zum Eintreten anderer Complicationen, das Abblassen mehrerer Initialsymptome und die Persistenz zweier hervorragender Ausfallserscheinungen, sondern auch die anatomische Localisation in einen kleinen Bezirk; ebensowenig finden wir die von Friedmann geforderten Massen epitheloider Zellen.

Andererseits kann man die allgemeine adventitielle Infiltration und die mikroskopisch kleinen Zellherde auch als Entzündungserscheinung auffassen, während wir sie auf die durch das zerfallende Gewebe bedingte Reaction und auf die Arteriosclerose zurückführen möchten.

F. Diagnostisches.

Nach der Arteria vertebralis sinistra scheint die Arteria cerebelli inferior posterior oder einer ihrer Medullaräste der Lieblingssitz der Thrombose in der Oblongata zu sein. In mehreren Fällen finden wir sie als Centrum des Erweichungsgebietes genannt und auch wir müssen sie auf Grund des Duret'schen Schemas (I, 12) als Ausgangspunkt für unseren Herd betrachten.

Gerade die Thrombose der Arteria cerebelli inf. post., oder ein Herd in ihrem Bezirke ruft ein charakteristisches Symptomenbild hervor, das seinen Ursprung eben dem kleinen Versorgungsgebiet der

Arterie, nämlich dem lateralen und dorso-lateralen Theil der Oblongata verdankt. Es ist dies die Vereinigung einer gewissen Gruppe bulbärer Erscheinungen — Schlinglähmung, Dysarthrie, Läsion der Nerven IX—XI — mit Störungen der gekreuzten, meist nur cutanen Sensibilität unter Mitbetheiligung des gleichseitigen oder gekreuzten sensiblen Trigeminus, der sich häufig Schwindel nach einer Seite zugesellt.

Gröbere Störungen der Motilität der Extremitäten, des Muskelsinns und der anderen Hirnnerven, insbesondere des Hypoglossus, fehlen dabei fast immer.

Jedenfalls spricht bei sonstigen zweifelhaften Differentialsymptomen das Auftreten sensibler Ausfallserscheinungen, zusammen mit Symptomen der acuten Bulbärparalyse, sicher für den bulbären Charakter der Erkrankung gegenüber der rein motorischen Natur der cerebralen Pseudobulbärparalyse, deren Unterscheidung auch mit Rücksicht auf die Prognose werthvoll ist.

II. Die Erkrankung des Rückenmarks und der hinteren Wurzeln.

Was die Erkrankung der hinteren Wurzeln des Sacraltheils und die Degeneration der Hinterstränge anbelangt, so können wir bei der Unmöglichkeit, eines der constatirten Symptome mit Sicherheit auf den Ausfall der betreffenden Bahnen zu beziehen, von keiner klinischen Diagnose der Erkrankung sprechen und nur versuchen, den pathologischen Vorgang zu erklären.

Wie wir gesehen haben, sind selbst die Parästhesien in den Beinen wahrscheinlich centralen Ursprungs und nur das vor dem Anfall vom Patienten bemerkte, später ganz in den Hintergrund tretende Schleudern des rechten Fusses lässt sich mit einiger Wahrscheinlichkeit als eine geringe, durch die Hinterwurzeldegeneration bedingte Ataxie deuten.

Bei der makroskopischen Betrachtung der grauen Degeneration der Hinterstränge könnte man zunächst an Tabes denken. Allein der völlige Mangel eigentlicher Initialsymptome der Tabes und das Fehlen aller Antecedentien, die wir in der Aetiologie der Tabes kennen, insbesondere der Syphilis, macht die Diagnose zweifelhaft. Wir wissen zwar, dass von den charakteristischen Tabessymptomen immerhin einzelne fehlen können, in unserem Fall aber haben selbst die initialen Schmerzen nichts Charakteristisches.

Auch der mikroskopische Befund ist nicht beweisend für eine Tabes.

Auch bei der Tabes finden wir zwar manchmal besonders die hinteren Wurzeln vom Krankheitsprocess befallen; so sah Weil (II, 38) in einem Fall von Tabes incipiens mit deutlichen Symptomen dieser Krankheit, theils partiell, theils total degenerirte vereinzelte, hintere Wurzeln, daneben aber fleckweise, intensive Hinterstrangserkrankung und Dinkler (II, 37) kommt in einem ähnlichen Fall von Hinterwurzelerkrankung, allerdings fast nur per exclusionem anderer Möglichkeiten, zur Diagnose einer Tabes. Auch die Verdickung der Pia mater, besonders in der Gegend der Hinterstränge, finden wir häufig unter den tabischen Veränderungen.

Die hyaline Degeneration der kleinen Arterien mit Infiltration der ganzen Gefässwand wurde neuerdings wieder von Schmauss auf Syphilis zurückgeführt und auch bei der gewöhnlichen Tabes kommen uns derartige Veränderungen zu Gesicht.

Hervorzuheben ist bei unserer Wurzelerkrankung die Mitbetheiligung der Lissauer'schen Felder, die bei der Tabes wenigstens im allerersten Beginn verschont sind.

Hauptsächlich müssen wir aber daran festhalten, dass am intensivsten einige hintere Wurzeln des Sacraltheils degenerirt waren und von ihrem Eintritt ins Mark an in ununterbrochenem Verlauf eine allmähliche Abnahme der Degeneration nach oben in den Hintersträngen auftritt.

Ferner können wir keine Abnormitäten in anderen Strängen oder Zellgruppen, wie in denen des Hinterhorns und der Clarke'schen Säulen nachweisen; auch die ganze Art der Degeneration, das verhältnissmässig geringe Hervortreten der Glia, so dass man manchmal eher den Eindruck erhält, als wären die Fasern einfach ausgefallen, spricht gegen das Vorliegen wenigstens einer typischen Tabes, als einer im Rückenmark selbst beginnenden Systemerkrankung.

Diesen Gründen gegenüber müssen wir allerdings hervorheben, dass schon von Oppenheim und Siemerling 1886, später von Wallenberg (II, 39), Marius Carre, P. Marie bei der Tabes Veränderungen in den Spinalganglien gefunden worden sind, obgleich ausgedehnte Bestätigung dieser Befunde durch andere Fälle sich bis in die neueste Zeit hinein nicht ergab. Während die französischen Forscher und vor Allem P. Marie (II, 40) zum Theil hierauf sich stützend, den extramedullären Ursprung der Tabes betonen, indem sie den Beginn des Leidens in die Spinalganglien verlegen und die davon ausgehende secundäre Degeneration der hinteren Wurzeln und der Hinterstränge als Tabes bezeichnen, geht Leyden noch weiter und betrachtet die Tabes als von der Peripherie her fortgesetzt, so dass

die Discussion über den Unterschied zwischen Tabes und einer die Spinalganglien überschreitenden peripheren Neuritis überflüssig wird.

Auch der Theorie Obersteiners (II, 41, 44), die ebenfalls in letzter Linie die extramedulläre Genese der Tabes darthut, müssen wir gedenken, da in unserem Falle der pathologische Befund der Piaverdickung sowie der arteriosclerotischen Gefässveränderung in den hinteren Wurzeln darauf hinweist. Leider fehlte uns die Untersuchung des frischen Präparates.

Nageotte (II, 43) wiederum stellt eine von der Dura ausgehende Veränderung des Zwischengewebes der hinteren Wurzeln als primären Process der Tabes dar und fasst die Veränderung der Nervenfasern als dadurch bedingte Secundärerscheinung auf. In unserem Präparat war die Dura im Bereich der veränderten Wurzeln nur mässig verdickt, während um die völlig normalen Wurzeln des Dorsalmarks eine ausgiebige Verdickung und Verkalkung der Dura zu constatiren war.

Wir müssen demnach dieses ätiologische Moment für die Genese unserer ascendirenden Hinterstrangsdegeneration ausschliessen.

Ein anderes, zuerst von Strümpell gekennzeichnetes Krankheitsbild der primären Degeneration der Goll'schen Stränge, zu der eine Beobachtung Vierordt's (II, 19) eine passende Illustration liefert, scheint ebenfalls nicht in Betracht zu kommen, da in solchen Fällen eine nach oben an Intensität zunehmende Erkrankung dieses Systems gefunden wird.

Wir müssen also wohl eine von den hinteren Wurzeln ausgehende secundäre Degeneration der Hinterstränge annehmen, wie wir sie bei Fällen von Tumoren oder Quetschungen, localer Meningitis u. s. w. der Cauda equina, seltener bei der chronischen Neuritis, als typisch beschrieben finden.

Schultze (II, 14) bezeichnet als charakteristisch für die ascendirende Degeneration bei Wurzelerkrankung, dass nur die Hinterstränge davon betroffen werden. Ein Uebergreifen auf die Seitenstrangbahnen ist ja hierbei durch den Beginn der secundären sensorischen Bahn in den Hinterhörnern ausgeschlossen.

Auffallend ist nur, dass wir keinen augenfälligen Grund für die primäre Wurzelerkrankung haben. Eine Compressionsatrophie durch die im Lenden- und Sacralmark nur mässig verdickten Rückenmarkshäute, worauf wir schon bei der Erörterung der Theorie Nageotte's hinwiesen, kann unmöglich angenommen werden, da ringsum völlig normale Wurzeln liegen.

Ebensowenig Anhaltspunkte finden wir für eine chronische Menin-

gitis, wenn wir von den senilen Veränderungen der Häute, die hauptsächlich die Gegend des Brustmarkes betreffen, ohne daselbst Symptome zu verursachen, absehen; während sonst das Bild einer chronischen Meningitis der Cauda equina, wie es von Eisenlohr (II, 12) beschrieben wird, auf unseren Fall passen könnte.

Es bleibt also nur die Möglichkeit eines primären Processes innerhalb der Wurzeln, eventuell auch der peripheren Nerven, selbst.

Der Mangel einer Untersuchung der peripheren Nerven und der Spinalganglien (die Section fand nämlich auswärts statt), macht es uns leider unmöglich, die Längsausdehnung des Processes festzustellen; doch wurde keine Druckschmerzhaftigkeit der peripheren Nerven beobachtet; es fehlten auch motorische Symptome und selbst, wenn wir die überaus seltene Form der rein sensiblen Neuritis zulassen, ist ein Ueberschreiten der Spinalganglien durch ascendirende Degeneration nur ganz vereinzelt beobachtet.

Sogar bei den einfachen Amputationen, durch welche eine Anzahl Nerven direct vom Erfolgsorgan getrennt wird, fanden Friedländer und Krause (II, 18), dass die specifische Atrophie der sensiblen Nerven nur bis zum Spinalganglion reicht; oberhalb derselben findet sich eine Atrophie der Fasern lediglich der Zahl nach und zwar ist diese Atrophie dann bemerkbar in den hinteren Wurzeln, weiter aber auch in den gangliösen Apparaten und den Clarke'schen Säulen.

In einem Fall von Neuritis sah Rennert (II, 31) die vorderen und hinteren Wurzeln im Zustand der parenchymatösen Entzündung; mikroskopisch weisen sie allerdings keine Veränderungen auf. Im Rückenmark bestand Verbreiterung der Glia der Goll'schen Stränge mit Verschmälerung der nervösen Substanz.

In den von Strümpell, Müller, Moeli und Bernhardt kundgegebenen Beobachtungen über multiple Neuritis war das Rückenmark intact.

Pál (II, 29) theilt vier Fälle von multipler Neuritis mit, in denen er bei peripherer Degeneration auch Veränderungen im Rückenmark fand, so capilläre Blutungen und umschriebene, theilweise strangförmig angeordnete Degenerationen der weissen Stränge, besonders der hinteren, und neuerdings bekundet Pál (II, 42), dass die multiple Neuritis der Tabes ganz analoge Bilder, insbesondere Hinterstrangsdegeneration, hervorrufen kann.

Oppenheim (II, 16) fand bei der Section eines Alkoholneuritikers mit hochgradigen Symptomen einer schweren allgemeinen Erkrankung, einen circumscripten Herd im Lendenmark, der auch das Vorderhorn

und die betreffenden vorderen Wurzeln ergriff und leichteste Veränderungen in den Hintersträngen derselben Höhe. Die Neuroglia war daselbst verbreitert, ohne dass man von einer eigentlichen Degeneration der Marksubstanz reden konnte. Die hinteren Wurzeln waren stärker ergriffen als die vorderen und zwar so, dass zwischen den normalen Fasern ganz atrophische Bündel aufgefunden wurden.

Die meisten diesbezüglichen Erscheinungen dürfen wir nicht als Uebergreifen einer secundären Degeneration deuten, sondern müssen mit Strümpell annehmen, dass das Virus ebensogut einmal die centralen Bahnen ergreifen kann, wie die peripheren Nerven. Andererseits können auch im Anschluss an eine periphere Neuritis oder mit einer solchen die Spinalganglien erkranken und hierdurch die Grundlage für die Degeneration der hinteren Wurzeln, weiterhin der Hinterstränge, geschaffen werden.

Aber in unserem Fall ergiebt die Anamnese ebensowenig wie der klinische Befund Anhaltspunkte für ein specielles Virus. Insbesondere können wir den Alkohol nicht anschuldigen. Auch der pathologische Befund an den hinteren Wurzeln — Nervenschwund mit spärlicher Bindegewebshypertrophie und geringer Zellwucherung — macht nicht den Eindruck eines entzündlichen Processes, sondern ist wohl als einfache Degeneration mit reactiver Hypertrophie des umgebenden Bindegewebes aufzufassen.

So kommt nur eine allgemeine, die hinteren Wurzeln aber hier besonders schädigende Ernährungsstörung, die Arteriosclerose in Betracht.

Ausserordentlich spärlich sind die Befunde bei senilen Erkrankungen des Rückenmarks, so dass es bis jetzt nicht gelungen ist, eine einheitliche Uebersicht über die Localisation derselben zu gewinnen.

Leyden (II, 2) beschreibt die verschiedensten bei Greisen gefundenen Rückenmarksveränderungen, die auch nur mit den hier gefundenen Allgemeinveränderungen übereinstimmen, während im Uebrigen circumscripte, seltener strangförmige Erweichungen und Sclerosirungen, Ganglienzellenatrophie und Auftreten massenhafter Corpora amylacea, Derbheit des Rückenmarks durch Schrumpfung u. s. w. als wechselnde Befunde vermeldet werden. In der Hauptsache erstrecken sich die Veränderungen auf die unteren Partien des Rückenmarks.

Lubowski (II, 36) findet bei der Arteriosclerose im Centralnervensystem als Folge der chronischen Ernährungsstörung: Atrophie der nervösen Substanz mit Hypertrophie der bindegewebigen Elemente; speciell in der inneren Kapsel um veränderte, theilweise mit colloiden Pfröpfen ausgefüllte Gefässe versprengte Degenerationsherde von grauer Farbe.

Oppenheim und Siemerling (II, 23) berichten über senile Entartungszustände an Nerven, die in Verbreiterung von Endo- und Perineurium bestehen und von Erkrankung der kleinen Gefässe im Nerven begleitet sind.

In einer späteren Arbeit bespricht Oppenheim (II, 34) die Hauptsymptome einer Krankheit bei alten, an Arteriosclerose leidenden Leuten, als motorische Schwäche, Parästhesien ohne eigentliche Schmerzen, wobei die Nerven gegen Druck nicht oder nur wenig empfindlich sind. Die Krankheit ist durch einen schleichenden Verlauf ausgezeichnet.

Wir sehen also, dass die Arteriosclerose unter Umständen ein Krankheitsbild hervorrufen kann, das man am besten mit dem einer ganz chronischen Neuritis vergleicht.

So gut wie in den Fällen Oppenheim's Symptome von Seiten der motorischen Nerven hervortreten, muss man annehmen, dass auch die sensible Sphäre einmal der Hauptsitz der Erkrankung sein kann.

Dies, die Localisation des Processes in dem von senilen Veränderungen bevorzugten unteren Theil des Rückenmarks, die Thatsache, dass die Arteriosclerose auch auf anderem Wege, als dem der Hämorrhagie oder der Thrombose, anatomische Veränderungen des Nervensystems schaffen kann, ferner der absolute Mangel eines Virus, das für die Neuritis von ätiologischer Bedeutung ist, und die senile Disposition unseres Patienten, verbunden mit hochgradiger Gefässentartung im degenerirten Gebiet, machen es uns wahrscheinlich, dass es sich hier um eine Wurzelneuritis auf arteriosclerotischer Basis handelt, die eine secundäre Hinterstrangsdegeneration im Gefolge hatte.

Herrn Geh.-Rath Prof. J. Arnold und Herrn Prof. J. Hoffmann erlaube ich mir für die Ueberlassung des Falles, für die freundliche Anregung bei der Abfassung der Arbeit sowie für die Durchsicht der mikroskopischen Präparate, meinen ergebensten Dank auszusprechen.

I. Verzeichniss
der für die Bulbärerkrankung benutzten Literatur.

Nr.	Jahrg.	
1	1856	Senac, Gazette hebdomadaire; cit. bei Senator Nr. 46.
2	1859	Mahot, Mémoire sur les paralysies altern.; cit. bei Senator Nr. 46.
3	1865	Ladame, Symptomatologie und Diagnostik der Hirngeschwülste.
4	1870	Corazza, Emmoragia nel ponte del Varolie. Bulletino delle science mediche; cit. bei Eichhorst Nr. 14.
5	1871	H. Taylor, Embolisme of the left vertebral artery. British med. Journ. No. 4; cit. bei Oppenheim und Siemerling Nr. 55.
6	1872	Proust, De l'aphasie. Archives générales, Juin p. 681; cit. bei Lichtheim Nr. 19.
7	1872	Jackson, Lancet 1872, Novembre p. 770; cit. bei Lichtheim Nr. 19.
8	1872	Seeligmüller, Ein Fall von Lähmung des Nervus accessor. Willissii. Archiv für Psychiatrie u. s. w. Bd. III.
9	1872	Jolly, Archiv für Psychiatrie u. s. w. Bd. III.
10	1873	Desnos; Bulletin de la Société méd. des hôpitaux de Paris. Tome X. 2. Série; cit. bei Bleuler Nr. 52.
11	1873	Féréol, ibid. Tome X, 28. Mars; cit. bei Bleuler Nr. 52.
12	1873	Duret, Sur la distribution des artères nourricières du bulbe rhachidien. Arch. de Physiologie.
13	1874	Hertz, Deutches Archiv für klin. Medicin. Bd. XIII.
14	1874	Eichhorst, Ein bemerkenswerther Erweichungsherd in der Varolsbrücke u. s. w. Charité-Annalen. N. F. Bd. I.
15	1875	Leyden, Klinik d. Rückenmarkskrankheiten. Bd. II. a) S. 154, b) 157, c) 429, d) 65, e) 64.
16	1875	Hallopeau, Des paralysies bulbaires. Thèse de Paris.
17	1875	Darolles, Ramolissement de la protubérance etc. Progrès méd. No. 44. Cit. bei Oppenheim und Siemerling Nr. 55.
18	1875	Willigk, Bulbärparalyse infolge von Embolie der Art. basilaris. Prag. Vierteljahrssch. Nr. 126; cit. bei Lichtheim Nr. 19.
19	1876	Lichtheim, Ueber apoplectiforme Bulbärparalyse. Deutsches Archiv für klin. Medicin. Bd. XVIII. S. 606.
20	1876	Nothnagel, in Ziemssen's Handbuch der spec. Pathologie und Therapie. Bd. XI, 1; Nervensystem I.
21	1876	Hallopeau, Note sur un fait en thrombose basil. Arch. de Physiologie. p. 790; cit. bei Oppenheim und Siemerling Nr. 55
22	1877	Leyden, 2 Fälle von acuter Bulbärparalyse. Arch. f. Psych. VII. S. 44.
23	1877	Wernicke, Ein Fall von Ponserkrankung. Arch. f. Psych. Bd. VII.
24	1877—78	Couty, Gazette hebdomadaire; cit. bei P. Mayer Nr. 44.
25	1877	Lépine, Revue mensuelle de Médecine et de Chirurgie.
26	1878	Eisenlohr, Virchow's Archiv f. pathol. Anatomie. LXXIII. S. 56.
27	1878	Derselbe, Ueber acute Bulbär- und Ponsaffectionen. Archiv f. Psychiatrie u. s. w. Bd. IX. a) Fall I.
28	1878	Erb, Krankheiten des Rückenmarks. 3. Abtheil., in Ziemssen's Handbuch der spec. Pathologie und Therapie. Bd. XI, 2.
29	1878	Erichsen, cit. bei Erb Nr. 28. S. 529.
30	1878	Graux, De la paralysie du moteur externe. Thèse de Paris.
31	1879	Nothnagel, Topische Diagnostik der Gehirnkrankheiten. a) S. 161.
32	1879	L. Hermann, Handbuch der Physiologie. II, 2. und a. a. O.
33	1879	Kahler und Pick, Beitrag zur Pathologie und pathologischen Anatomie des Centralnervensystems. Prager Vierteljahrsschr. S. 79.
34	1879	Kahler, Prager medic. Wochenschrift; cit. in Nr. 55.
35	1879	Eisenlohr, Ueber acute Bulbär- und Ponsaffectionen. Archiv für Psychiatrie u. s. w. Bd. X. Heft 1.
36	1880	Meschede, Allgemeine Wiener med. Zeitung, Nr. 45.
37	1881	M. de Bon, Zur Symptomatologie der Brückenerkrankungen. Referat Husemann's in der medic. chirurg. Rundschau.

Nr.	Jahrg.	
38	1881	Senator, Apoplectiforme Bulbärparalyse mit wechselständiger Empfindungslähmung. Arch. f. Psychiatrie u. s. w. Bd. XI. S. 713.
39	1881	Strümpell, Neuropatholog. Mittheilungen. Refer. im Centralblatt für Nervenheilkunde IV.
40	1881	Wernicke, Lehrbuch der Gehirnkrankheiten. S. 221—223.
41	1881	Remak, Ueber Bulbärlähmung. Vortrag in d. Berliner Ges. f. Psych. und Nervenkrankheiten. Berliner klin. Wochenschr. S. 300 u. 391.
42	1882	Etter, 2 Fälle acuter Bulbärmyelitis. Correspondenzblatt f. Schweizer Aerzte 1882. S. 809; cit. bei Moeli u. Marinesco Nr. 83, und in Friedländer's Fortschr. der Medicin 1883, I. S. 102.
43	1882	E. Homén, Ueber secundäre Degenerationen im verlängerten Mark und Rückenmark. Virchow's Arch. f. path. Anat. Bd. LXXXVIII.
44	1882	P. Meyer, Ueber einen Fall von Ponshämorrhagie mit secund. Degeneration in der Schleife. Arch. f. Psychiatrie u. s. w. Bd. XIII.
45	1882	De Jonge, Tumor d. Medulla oblongata. Arch. f. Psych. u. s. w. XIII, 3.
46	1883	Senator, Zur Diagnostik der Herderkrankungen in der Brücke und im verlängerten Mark. Arch. f. Psych. u. s. w. Bd. XIV. S. 643.
47	1884	Lemcke, Ein Fall von sehr tiefer Erniedrigung der Körpertemperatur nach prim. Hämorrhagie in der Medulla oblongata. Deutsch. Archiv für klin. Medicin. Bd. XXXIV.
48	1884	Möser, Beitrag zur Diagnostik der Lage und Beschaffenheit von Krankheiten der Med. oblong. Deutsch. Arch. f. klin. Medicin. Bd. XXXV.
49	1885	Bechterew, Ueber Langsfaserzüge der Formatio reticularis etc. Neurologisches Centralblatt. S. 337.
50	1885	Hirt, Acute Bulbärparalyse. Berliner klin. Wochenschrift.
51	1885	Erb, Ein seltener Fall von atrophischer Lähmung des Hypoglossus. Deutsches Archiv für klin. Medicin. Bd. XXXVII.
52	1885	Bleuler, Deutsches Archiv für klin. Medicin. Bd. XXXVII. S. 527.
53	1886	Freud-Darkschewitsch, Ueber die Beziehungen des Strickkörpers z. Hinterstrang u. Hinterstrangskern u. s. w. Neurol. Centralbl. Nr. 11.
54	1886	Oppenheim und Siemerling, Pseudobulbärparalyse und apoplectiforme Bulbärparalyse. Berliner klin. Wochenschr. Nr. 46.
55	1886	Dieselben, Die acute Bulbärparalyse und die Pseudobulbärparalyse. Charité-Annalen. N. F. Bd. XII.
56	1886	Vulpian, De l'hémianesthésie alternée comme symptome de certaines lésions du bulbe rhach. Comptes rendus CII. Ref. im Centralblatt für die medic. Wissenschaften. S. 90.
57	1887	Bechterew, Ueber den Ursprung der Trigeminuswurzeln. Neurolog. Centralblatt. Nr. 13. S. auch 1888, S. 108.
58	1887	Mendel, Der Kernursprung des Augenfacialis. Ebenda. Nr. 31.
59	1887	O. Dees, Ueber die Beziehung des N. accessor. zu den N. vagus und N. hypoglossus. Allgem. Zeitschrift f. Psychiatrie u. s. w. Bd. XLIV.
60	1887	O. Buss, Ein Fall von acuter disseminir. Myelitis bulbi nebst Encephalitis u. s. w. Deutsches Archiv f. klin. Medicin. Bd. XLIV.
61	1888	O. Dees, Zur Anatomie und Physiologie des Nervus vagus. Archiv für Psychiatrie u. s. w. Bd. XX, 1.
62	1888	Helveg, Studien über den centralen Verlauf der vasomotorischen Nervenbahnen. Archiv für Psychiatrie u. s. w. Bd. XIX.
63	1888	Eisenlohr, Zur Pathologie der centralen Kehlkopflähmungen. Archiv für Psychiatrie u. s. w. Bd. XIX.
64	1888	L. Mann, Casuistischer Beitrag zur Lehre vom central entstehenden Schmerze. Berliner klin. Wochenschrift. S. 209.
65	1889	Revilliod, Revue médicale de la Suisse romande; cit. b. Remak Nr. 84.
66	1890	Auerbach, Virchow's Archiv. Bd. CXXI. S. 199.
67	1890	Edinger, Einiges vom Verlauf der Gefühlsbahn im centralen Nervensystem. Deutsche medic. Wochenschrift Nr. 20.
68	1890	Böttiger, Beitrag zur Lehre von den chronisch. Augenmuskelerkrankungen. Archiv f. Psychiatrie u. s. w. Bd. XXI.
69	1890	Schaffer, Secundäre und multiple Degenerationen. Virchow's Archiv. Bd. CXXII.

Nr.	Jahrg.	
70	1890	Goldscheider, Muskelsinn bei Bulbäraffectionen. Zeitschrift f. klin. Medicin. Bd. XVII. S. 530.
71	1890	Reinhold, Ein Fall von progressiver Bulbärparalyse mit ungewöhnlichem Ausgang. Deutsches Archiv f. klin. Medicin. Nr. 5.
72	1890	Friedmann, Studien zur pathologischen Anatomie der acuten Encephalitis. Archiv f. Psychiatrie u. s. w. Bd. XXI.
73	1891	Goldscheider, Ueber einen Fall von acuter Bulbärparalyse nebst Bemerkungen über den Verlauf der Muskelsinnbahnen in der Medulla oblongata. Charité-Annalen. Bd. XVI. S. 162.
74	1891	Remak, Fall von Bulbärparalyse. Berliner klin. Wochenschr. S. 352.
75	1891	Senator, Acute Bulbärlähmung durch Blutung in der Medulla oblongata. Charité-Annalen. Bd. XVI.
76	1892	Strümpell, Lehrbuch der spec. Pathologie und Therapie. Bd. II, 1.
77	1892	Holm, Anatomie u. Pathologie des dorsalen Vaguskerns u. s. w. Virch. Archiv. N. F. 13; Ref. im Neurolog. Centralblatt. S. 73—75.
78	1892	Tooth and Turner, Study of a case of bulbarparalysis with notes on the origin of certain cranial nervs. Brain 1891, 56. Ref. in Virch.-Hirsch's Jahrbücher. S. 318.
79	1892	Eisenlohr. Abscesse in der Med. oblongata. Deutsche med. Wochenschrift. Nr. 6. S. 111. Fall 1.
80	1892	Senator, Fall von Bulbärlähmung ohne anatomischen Befund. Neurologisches Centralblatt. Nr. 8.
81	1892	Brasch, Zur Casuistik der pontil. Herderkrankungen. Ebenda. Nr. 8.
82	1892	Bücklers, Zur Kenntniss der acuten primären hämorrhagischen Encephalitis. Archiv f. Psychiatrie u. s. w. Bd. XXIV.
83	1892	Moeli und Marinesco, Erkrankung in d. Haube der Brücke mit Bem. über den Verlauf der Bahnen d. Hautsens. Arch. f. Psych. Bd. XXIV.
84	1892	E. Remak, Zur Pathologie der Bulbärparalyse. Ebenda. Bd. XXIII.
85	1892	Mann, Fall von Encephalomalacie der Medulla oblongata. Berliner klin. Wochenschrift. S. 244.
86	1893	Gowers, Krankheiten des Nervensystems.
87	1893	L. Edinger, Nervöse Centralorgane. 4. Aufl.
88	1893	Bechterew, Leitungsbahnen. Leipzig 1893.
89	1893	T. Cohn, Beitrag zur Kenntniss des Faserverlaufs im verlängerten Mark. Berliner klin. Wochenschrift. Nr. 33.
90	1893	Hösel, Ein weiterer Beitrag zum Verlauf der Rindenschleife und centraler Trigeminusfasern beim Menschen. Archiv für Psych. u. s. w. Heft 1; s. auch Neurolog. Centralblatt. 1894. Nr. 15.
91	1893	Lähmung d. 11. Gehirnnervenpaares bei Tabes. Charité-Annal. S. 303.
92	1893	J. Hoffmann, Zur Lehre von der Syringomyelie. Deutsche Zeitschrift für Nervenheilkunde. Bd. III. S. 34.
93	1893	Kölliker, Handbuch der Gewebelehre.
94	1893	W. Kraus, Lehre von den Bulbärlähmungen. Inaugural-Dissertation.
95	1893	Traumann, Schussverletzung des Vagus. Deutsche Zeitschrift für Chirurgie. Bd. XXXVII. S. 162.
96	1894	J. E. Greiwe, Herd in der Haube des Hirnschenkels. Neurologisches Centralblatt. Nr. 4.
97	1894	Bruce, Absteigende Degeneration der Schleifenschicht. Ebenda, Mai.
98	1894	Cramer, Beitrag zur feineren Anatomie des Centralnervensystems.
99	1894	W. Schlodtmann, Ueber 4 Fälle von peripher. Accessoriusparalyse. Deutsche Zeitschrift f. Nervenheilkunde. Bd. V.
100	1894	Jolly, Ueber einen Fall von Gliom am dorsalen Abschnitt des Pons und der Medulla oblongata. Archiv f. Psychiatrie u. s. w. Heft III.
101	1894	H. Reinhold, Beiträge zur Pathologie der acuten Erweichungen des Pons und der Oblongata. Deutsche Zeitschrift f. Nervenheilkunde. Bd. V. Nr. 19; s. auch Neurolog. Centralblatt. 1895, 3. Ref. 11.
102	1895	Grabower, Ueber die Kerne und Wurzeln des Nervus accessorius und N. vagus und deren gegenseitige Beziehungen. Ref. des Neurologischen Centralblattes. Nr. 3.
103	1895	Sacaze, Neurolog. Centralblatt. Nr. 3, Referat 12.

Nr.	Jahrg.	Nachtrag.
104	1890	Thomsen, Archiv für Psychiatrie u. s. w. Bd. XXI.
105	1890	Rossolymo, Zur Physiologie der Schleife. Ebenda.
106	1895	Churton, Haemorrhage into Pons. British medic. Journal, 26. Jan. 1895. Referat 15 im Neurolog. Centralblatt. Nr. 11. 1895.

II. Literaturverzeichniss zur Hinterstrangserkrankung.

Nr.	Jahrg.	
1	1873	Friedreich, Ueber progressive Muskelatrophie. Berlin.
2	1875	Leyden, Klinik der Rückenmarkskrankheiten. Bd. II. S. 41 ff.
3	1878	Eisenlohr, Zur pathologischen Anatomie der Hinterstrangssklerose. Centralblatt für Nervenheilkunde. Bd. I.
4	1879	Berger, Centralblatt für Nervenheilkunde. 4.
5	1880	Derselbe, Ebenda. 5.
6	1880	Erb, Deutsches Archiv f. klin. Medicin. Bd. XXIV.
7	1880	Kahler und Pick, Secundäre Degenerationen im Rückenmark. Archiv für Psychiatrie u. s. w. Bd. X.
8	1881	Dieselben, Zur Lehre von den Fasersystemen in den Hintersträngen des Rückenmarks. Zeitschrift für Heilkunde. II.
9	1882	J. Wolff, Strangförmige Degeneration der Hinterstränge des Rückenmarks. Archiv f. Psychiatrie u. s. w. Bd. XII.
10	1883	Schultze, Beitrag zur Lehre von den secundären Degenerationen im Rückenmark des Menschen u. s. w. Arch. f. Psych. Bd. XIV.
11	1883	Strümpell, Zur Kenntniss der multiplen degenerativen Neuritis. Arch. f. Psychiatrie u. s. w. Bd. XIV.
12	1884	Eisenlohr, Meningitis spinalis chronica der Cauda equina mit secundärer Rückenmarksdegeneration. Neurologisches Centralblatt.
13	1884	Bechterew und Rosenbach, Ueber die Bedeutung der Intervertebralganglien. Neurolog. Centralblatt.
14	1884	Schultze, Einige Bemerkungen zu den Mittheilungen der Herren Bechterew und Rosenbach. Neurolog. Centralblatt.
15	1884	Hirt, Beitrag zur Pathologie der multiplen Neuritis. Ebenda. Nr. 21.
16	1886	Oppenheim, Beitrag zur Pathologie der multiplen Neuritis u. s. w. Zeitschrift f. klin. Medicin. Bd. XI. Heft 2.
17	1886	Rossolymo, Zur Frage über den weiteren Verlauf der Hinterwurzelfasern im Rückenmark. Neurologisches Centralblatt.
18	1886	Friedländer und Krause, Ueber Veränderungen der Nerven und des Rückenmarks nach Amputationen. Fortschritte d. Medicin IV. Nr. 23.
19	1886	O. Vierordt, Degeneration der Goll'schen Stränge bei einem Potator. Archiv f. Psychiatrie u. s. w. Bd. XVII.
20	1886	Bernhardt, Ueber die multiple Neuritis der Alkoholisten. Zeitschrift für klin. Medicin. Bd. XI.
21	1886	K. Westphal, Sitzung der Berliner Gesellschaft für Psychiatrie und Nervenkrankheiten vom 8. März.
22	1887	Derselbe, Anatomischer Befund bei einseitigem Kniephänomen. Arch. für Psychiatrie u. s. w. Bd. XVIII.
23	1887	Oppenheim und Siemerling, Ueber die senile Form der multiplen Neuritis. Archiv für Psychiatrie u. s. w.
24	1888	Bramwell, Americ. Journal of med. Science; cit. b. Rennert No. 31.
25	1889	Schmauss, Zur Kenntniss der Rückenmarkssyphilis. Deutsches Archiv für klin. Medicin. Bd. XLIV.
26	1889	Oppenheim, Ueber traumatische Erkrankungen des Conus terminalis. Archiv für Psychiatrie u. s. w. Bd. XX.
27	1890	Lichtheim, Veränderungen des Rückenmarks bei Allgemeinerkrankungen. Centralblatt für allgemeine Pathologie I.
28	1890	Auerbach, Beitrag zur Kenntniss der aufsteigenden Degeneration im Rückenmark u. s. w. Archiv für path. Anatomie. Bd. CXXI. Theil 1.
29	1891	J. Pál, Ueber multiple Neuritis. Wien. S. auch Deutsche Zeitschrift für Nervenheilkunde. 1892. Referat von Strümpell.

Nr.	Jahrg.	
30	1892	Dinkler, Localisation und klinisches Verhalten der Bauchreflexe. Deutsche Zeitschrift f. Nervenheilkunde. II.
31	1892	Rennert, Beitrag zur Kenntniss der multiplen Alkoholneuritis. Deutsches Archiv f. klin Medicin. IX.
32	1893	Plauth, Neuritis multiplex alcoholica. Inaug.-Dissertation. München.
33	1893	Valentini, Erkrankungen des Conus terminalis und der Cauda equina. Zeitschrift f. klin. Medicin. Bd. XXII.
34	1893	Oppenheim, Ueber die senile Form der multiplen Neuritis. Berliner klin. Wochenschrift.
35	1893	J. Sottas, Contribution à l'étude des dégénérescences de la moelle, consécut. aux lésions des raciens postérieures. Revue de Médecine. Nr. 4. Ref. im Centralblatt für die medic. Wissenschaften 1894.
36	1893	Lubowski, Inaugural-Dissertation. Würzburg.
37	1893	M. Dinkler, Deutsche Zeitschrift für Nervenheilkunde. Bd. IV.
38	1894	Weil, Ein Fall von Tabes incipiens. Archiv für Psychiatrie u. s. w. Bd. XXXIII. Heft 3.
39	1892	Wallenberg, Untersuchungen über das Verhalten der Spinalganglien bei der Tabes dorsalis. Habilitationsschrift, Berlin. Ref. im Neurologischen Centralblatt. 1893. S. 128.
40	1894	P. Marie, De l'origine exogène ou endogène des lésions du cordon postérieur, étudiées comparativement dans le tabes et dans la pellagre. Semaine méd., Janvier 1894. No. 3. Ref. im Neur. Ctrbl. 1894. S. 259.
41	1894	H. Obersteiner und E. Redlich, Ueber Wesen und Pathogenese der tabischen Hinterstrangsdegeneration. Wien 1894. Ref. ebenda. S. 454.
42	1894	J. Pál, Multiple Neuritis und Tabes. Neurolog. Centralbl. 1894. S. 740.
43	1894	Nageotte, La lésion primitive du tabes. Bull. de la Société anatom. 1894, Nov.-Décembre. Ref. im Neurolog. Centralblatt. 1895. S. 368.
44	1895	H. Obersteiner, Bemerkungen zur tabischen Hinterwurzelerkrankung. Wien 1895. Ref. im Neurolog. Centralbl. 1894. Nr. 8. S. 367.

NACHTRAG.

Das Archiv für Psychiatrie und Nervenkrankheiten bringt im 2. Heft des XXVII. Bandes eine Arbeit A. Wallenberg's: „Acute Bulbärparalyse (Embolie der Art. cerebellar. post. inf. sinistr.?)“, in welcher der Verfasser an der Hand eines genau beobachteten klinischen Krankheitsbildes unter Zuziehung anderer Fälle der Literatur zu ähnlichen Schlüssen kommt (S. 531) bezüglich der Lage eines Herdes im seitlichen Gebiet der Medulla oblongata.

Weichen auch die Krankheitsbilder in einigen Punkten von einander ab, insbesondere was die Art der Trigeminusbetheiligung und die Schlinglähmung betrifft, so glauben wir doch in seinen anatomischen Untersuchungen und theoretischen Erörterungen über den Verlauf der Art. cerebelli post. inf. und deren Ausschaltung von der Blutversorgung der Oblongata eine Bestätigung unserer Diagnose des Verschlusses dieser Arterie zu finden.

Druck von J. B. Hirschfeld in Leipzig.